



Série de Cas

Les Tumeurs Phyllodes du Sein à Douala : Variantes Cliniques et Histologiques

Phyllodes Tumors of the Breast in Douala: Clinical and Histological Variants

Kamdem Modjo DE^{1,2}, Alima JM², Neng Tatah H^{1,4}, Ngo Dingom Madye², Fouogue Tsuala J², Bilkissou Moustapha^{1,3}, Ngalame A^{1,4}, Atangana PA^{1,3}, Kenfack B², Mboudou ET^{1,5}

RÉSUMÉ

Les tumeurs phyllodes du sein sont des pathologies rares, représentant 0,3-1% des tumeurs du sein. Nous rapportons quatre cas sur 217 tumeurs du sein analysées histologiquement entre 2020 et 2023 à l'hôpital gynéco obstétrique et pédiatrique de Douala. L'âge de nos patientes était compris entre 24 et 59 ans avec une médiane de 36 ans. Trois tumeurs sur 4 étaient des tumeurs géantes, la prise en charge a été chirurgicale dans tous les cas. Une tumeur sur quatre s'est avérée maligne. Cette série de cas met en exergue la réalité de la tumeur phyllode dans notre milieu ainsi que ce qui semble être une particularité africaine : l'âge plus jeune au diagnostic et l'aspect clinique prépondérant de tumeur géante. Des études exhaustives devraient être réalisées pour vérifier cette assertion.

ABSTRACT

Phyllodes tumors of the breast are rare conditions, representing 0.3-1% of breast tumors. We reported four cases out of 217 breast tumors histologically analyzed between 2020 and 2023 at the Gynecology, Obstetrics, and Pediatric Hospital of Douala. The age of our patients ranged from 24 to 59 years, with a median of 36 years. Three out of four tumors were giant tumors, and all cases were managed surgically. One out of four tumors was malignant. This case series highlights the presence of phyllodes tumors in our setting and a potential African peculiarity: a younger age at diagnosis and a predominant clinical presentation of giant tumors. However, comprehensive studies should be conducted to verify this assertion.

¹Hôpital Gynéco-Obstétrique et Pédiatrique de Douala, Cameroun.

²Faculté de Médecine et des Sciences Pharmaceutiques, Université de Dschang, Cameroun

³Faculté de Médecine et des Sciences Pharmaceutiques, Université de Douala, Cameroun

⁴Faculté des Sciences de la Santé, Université de Buéa, Cameroun

⁵Faculté de Médecine et des Sciences Biomédicales, Université de Yaoundé I, Cameroun

Auteur correspondant:

Diane Kamdem Modjo,

Mail: dianeestelleonoda@gmail.com

Mots-clés: tumeur phyllode, sein, Cameroun

Key words: phyllodes tumor, breast, Cameroon

INTRODUCTION

Les tumeurs du sein sont une réalité dans notre contexte et représentent l'un des motifs de consultation les plus fréquents en gynécologie (1). Devant la découverte d'une masse mammaire, il est légitime de penser de prime abord à la tumeur maligne du sein, parce que c'est le premier cancer gynécologique de la femme en termes de fréquence et de morbi mortalité (2). Par ailleurs, toute tumeur du sein n'équivaut pas à cancer du sein. Parmi les autres tumeurs du sein, sont cités les tumeurs phyllodes (3,4), qui sont des tumeurs rares, fibro-épithéliales, difficiles à différencier cliniquement des fibroadénomes. Nous rapportons une série de 4 cas référés à l'Hôpital Gynéco Obstétrique et Pédiatrique de Douala (HGOPEd) entre septembre 2020 et décembre 2023 pour prise en charge de masses suspectes du sein. Le but de notre étude étant de partager notre expérience en décrivant les variantes cliniques et

histologiques de cette entité particulière qu'est la tumeur phyllode du sein.

OBSERVATIONS

Cas 1

Femme de 59 ans, G6P6005, venue initialement consulter en décembre 2022 pour masse mammaire évoluant depuis 2 ans. L'examen physique de départ mettait en évidence une tumeur du quadrant supéro-externe du sein droit d'environ 4 cm associée à une induration et une rétraction cutanée en dehors, libre par rapport au plan profond et sans adénopathies axillaires. L'échographie, la mammographie, la micro-biosie pratiquées comme bilan complémentaire faisaient état d'une tumeur phyllode borderline. Une tumorectomie lui avait été proposée, mais la patiente avait opté pour un traitement plus radical. Une mastectomie sans curage axillaire a été réalisée 1 mois plus tard avec comme trouvailles une masse multi-lobulée

de 7-8 cm. L'analyse histologique faisait état d'une tumeur phyllode bénigne, les limites chirurgicales passant en zone saine. Il n'a été noté aucune évidence de récurrence lors du contrôle de suivi à un an.

Cas 2

Femme de 27 ans, G1P1001, adressée en consultation en septembre 2021 pour masse mammaire gauche récidivante. Elle présentait comme antécédant 2 nodulectomies antérieures sur le même sein avec comme résultats histologiques : maladie fibrokystique du sein puis tumeur phyllode. Cliniquement, nous avons retrouvé une masse du sein gauche de 23 cm environ, occupant toute la glande mammaire, sans adénopathie axillaire. Nous avons réalisé une mastectomie totale gauche 1 mois après emportant un sein de 2100g. Les suites post opératoires ont été simples. Le diagnostic histologique a été celui de tumeur phyllode maligne du sein, les limites de résection passant en zone saine. Nous n'avons noté aucune récurrence à 2 ans.

Cas 3

Femme de 24 ans, G0P0, venue en consultation en 2022 pour galactorrhée bilatérale associée à une masse de 2-3 cm du quadrant supéro-interne du sein gauche. Les aires axillaires étaient libres. L'échographie mammaire mettait en évidence une structure ovalaire de 20 x16mm. Nous avons suspecté un fibroadénome et proposé une abstention thérapeutique avec surveillance à 6 mois. Elle nous est revenue 11 mois plus tard avec augmentation du nodule, passant de 20 à 60 mm de grand axe. Une prise en charge chirurgicale lui avait été proposée, qu'elle avait refusé. Elle nous est revenue 5 mois plus tard avec une volumineuse tumeur du sein gauche de 99 x 63mm. L'examen histopathologique de la micro-biopsie réalisée au "true-cut" avait permis de mettre en évidence une tumeur phyllode bénigne du sein. Une tumorectomie avait été réalisée, l'histologie de la pièce confirmant la tumeur phyllode. Le suivi à 6 mois s'est avéré sans particularités.

Cas 4

Femme de 37 ans, G1P001(0) reçue en consultation en 2020 pour masse mammaire droite évoluant depuis 2 ans. Il s'agissait d'une masse ovoïde ferme à contours irréguliers, mobile en superficiel et semblant adhérer au plan profond, mesurant 10 cm et sensible. L'examen du creux axillaire ainsi que celui du sein controlatéral était sans particularités. A l'échographie mammaire, nous avions une volumineuse masse à contours nets, à grand axe horizontal, Hypoéchogène/hétérogène, parallèle au plan cutané avec un discret renforcement postérieur. La mammographie mettait en évidence une opacité arrondie, dense, à contours nets sans microcalcifications. L'examen histopathologique de la micro-biopsie réalisée au "true-cut" avait posé le diagnostic de tumeur phyllode bénigne du sein. Une tumorectomie avait été réalisée. L'examen histopathologique de la pièce opératoire avait confirmé le caractère bénin de la tumeur phyllode, tout en précisant que les limites d'exérèse étaient en marges saines. Le suivi à 2 ans n'a pas mis en évidence une récurrence.

DISCUSSION

Les cystosarcomes phyllodes ou tumeurs phyllodes du sein sont des pathologies rares. Elles représentent 0,3-1%

des tumeurs du sein (5,6). Entre 2020 et 2023, nous avons diagnostiqué 4 tumeurs phyllodes sur les 217 examens histopathologiques des masses du sein réalisés ce qui nous a fait une fréquence de 1,8 % des tumeurs du sein. Ce chiffre plus élevé que dans la littérature pourrait s'expliquer par le fait que notre structure sanitaire représente un centre de référence national des pathologies mammaires. Une étude menée sur 11 ans en Guinée-Conakry par Diallo et al faisait état d'une fréquence de 2,7% des lésions mammaires (6). L'âge d'apparition se situe généralement entre 40 et 50 ans (5). Nos patientes étaient plus jeunes avec une médiane de 36 ans. Cette pathologie a été décrite chez des sujets allant de 9 à 85 ans, chez les femmes enceintes et plus rarement chez les hommes (8,9,10). D'après Bernstein cette pathologie est plus répandue chez les latino-américains, les caucasiens et les asiatiques (11) surtout dans sa forme maligne. Cet état de fait pourrait s'expliquer par les nombreuses études publiées concernant ces groupes de population. La littérature demeurant pauvre sur les sujets de race noire. L'étiopathogénie est inconnue, cependant un facteur de risque a été retrouvé, en l'occurrence la mutation du gène TP53 (syndrome de Li-Fraumeni) (12).

Sur le plan clinique, il est décrit classiquement une masse ferme, bien définie, macro-lobulée et indolore, à croissance rapide, de taille médiane autour de 4 cm (13). Dans notre série, nous retrouvons le caractère indolore et rapidement croissant chez toutes nos patientes. En termes de volume, trois des quatre de nos tumeurs étaient des tumeurs phyllodes géantes (figure 1).

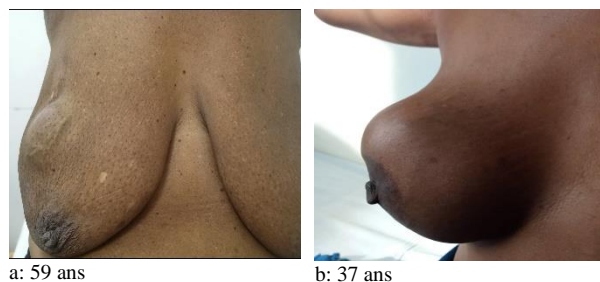

Figure 1: Aspect clinique tumeur phyllode bénigne

A l'imagerie, toutes ces tumeurs présentaient des critères de masse typiquement bénigne : forme ronde, contours réguliers, densité, etc... (figure 2), ne permettant pas d'emblée de les différencier des fibroadénomes au regard de l'âge relativement jeune de nos patientes. Ce fait est également largement décrit dans la littérature (5).

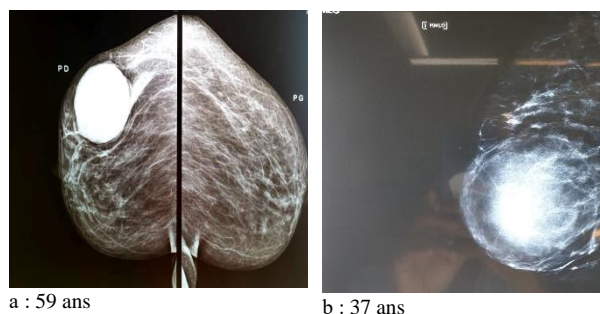


Figure 2 : Mammographie : opacité arrondie, dense, contours nets

L'Organisation Mondiale de la Santé classe les Tumeurs Phyllodes en 3 sous-groupes histologiques : les tumeurs phyllodes bénignes comptant pour 60 à 75% des tumeurs phyllodes (figure 3), les tumeurs phyllodes borderlines (15-26%) et les tumeurs phyllodes malignes 8-20% (4).

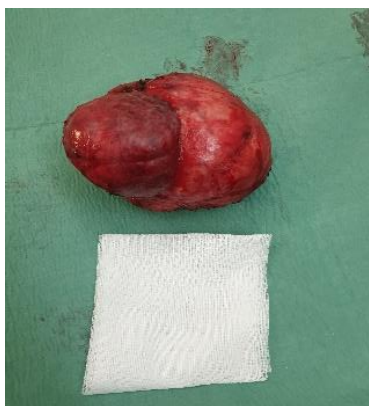

Figure 3: aspect macroscopique de tumeur phyllode bénigne chez une femme de 37 ans

La différence entre cette dernière et les 2 premières étant la présence d'un index mitotique élevé $>9/10$ HPFs, une cellularité stromale marquée avec de sévères atypies et des marges d'infiltration tumorale diffuses (14). Bien que le diagnostic soit exclusivement histologique, il convient de noter quelques facteurs cliniques de malignité : l'âge avancé, la taille tumorale supérieure à 9-10 cm justifiant une prise en charge agressive comme nous l'avons fait pour notre premier cas.

La prise en charge recommandée consiste en une exérèse complète de la tumeur avec des marges d'au moins 1 cm (14,15, 16,17): tumorectomie ou mastectomie sans curage axillaire. Le choix du mode chirurgical étant fonction de l'âge de la patiente, de la taille de la tumeur et/ou du grade histologique après biopsie (15). Ce principe a été respecté dans chacun de nos cas où nous avons opté pour une mastectomie pour 2 patientes et pour celles ayant bénéficié de tumorectomie, les limites d'exérèse étaient en marges saines.

Bien que la tumeur phyllode soit une masse bien délimitée, elle a un potentiel de récurrence locale variant de 9 à 30 % en fonction du sous-groupe histologique (14,15). Ceci est bien illustré par le cas de tumeur phyllode maligne (cas 2) où nous retrouvons dans l'histoire 2 épisodes de récurrences locales. Il est également décrit un fort pouvoir métastatique des formes malignes, dans 10-26% des cas, pouvant même être fatales (18). Ces métastases sont préférentiellement retrouvées au niveau des poumons et des os (15). Ainsi, il s'avère parfois nécessaire d'allier un traitement complémentaire radiothérapie et/ou chimiothérapie dans les formes malignes, bien qu'il n'y ait pas vraiment de consensus (13,14, 19).

CONCLUSION

Les tumeurs phyllodes du sein semblent plus fréquentes chez les sujets de race noire, et surviennent à un âge plus jeune comparaison faite avec la majorité de la littérature existante. Il est également noté plus de tumeurs géantes au moment du diagnostic. Nous recommandons des études Health Res. Afr: Vol 2; (8), August 2024, pp 70-73 Available free at <http://hsd-fmsb.org/index.php/hra>

plus larges et multicentriques visant à corroborer ou infirmer ces trouvailles préliminaires. Ainsi, nous anticiperons sur la prise en charge de cette pathologie entachée d'une morbidité avérée.

Déclarations

Tous les cas présentés ont donné leur consentement pour la publication de leurs informations médicales.

Aucun des auteurs ne déclare un conflit d'intérêt.

Contribution des auteurs

Kamdem Modjo: recrutement et rédaction

Alima/Neng/Moustapha/Ngo Dingom/

Fouogue/Ngalame: relecture et correction

Atangana/Kenfack/Mboudou: correction et avis d'expert.

RÉFÉRENCES

1. Kamal MZ, Banu NR, Alam MM, Das UK, Karmoker RK. Evaluation of Breast Lump - Comparison between True-cut Needle Biopsy and FNAC in MMCH: A Study of 100 Cases. *Mymensingh Med J.* 2020 Jan;29(1):48-54.
2. Sancho-Garnier H, Colonna M. Epidémiologie des cancers du sein. *Breast cancer epidemiology.* La presse médicale. 2019; 48(10): 1076-1084. <https://doi.org/10.1016/j.lpm.2019.09.022>
3. Sinn HP, Kreipe H. A Brief Overview of the WHO Classification of Breast Tumors, 4th Edition, Focusing on Issues and Updates from the 3rd Edition. *Breast Care (Basel).* 2013 May;8(2):149-54. Doi: 10.1159/000350774.
4. Agarwal I, Blanco L. WHO classification. *PathologyOutlines.com website.* <https://www.pathologyoutlines.com/topic/breastmalignantwhoclassification.html>.
5. Li JJX, Tse GM. Phyllodes tumor. *PathologyOutlines.com website.* <https://www.pathologyoutlines.com/topic/breastphyllodesgeneral.html>.
6. Mishra SP, Tiwary SK, Mishra M, Khanna AK. Phyllodes tumor of breast: a review article. *ISRN Surg.* 2013;2013:361469. doi: 10.1155/2013/361469.
7. B.S. DIALLO, B.A. DIALLO, A. SYLLA, I. CONE, A. DIALLO, Y. DIALLO, m.K. DIALLO, I.S. BALDE, m. KOU LIBALY, t.SY, Y. HYJAZI, N. KEITA tumeurs phyllodes du sein : fréquence et aspects anatomo-cliniques au CHU de Conakry (guinée) *Journal de la SAGO,* 2020, vol.21, n°1, p.50-54. <https://jsago.org/index.php/jsago/article/view/67>
8. Alkushi A, Arabi H, Al-riyees L et al. Phyllodes tumor of the breast clinical experience and outcomes: a retrospective cohort tertiary hospital experience. *Ann Diag Path* 2021 april 151702 <https://doi.org/10.1016/j.anndiagpath.2021.151702>
9. Chougule A, Bal A, Rastogi P, Das A. Recurrent phyllodes tumor in the male breast in a background of gynaecomastia. *Breast Dis.* 2015;35(2):139-42. doi: 10.3233/BD-140393. PMID: 25425572.
10. Mustață L, Gică N, Botezatu R, Chirculescu R, Gică C, Peltecu G, Panaitescu AM. Malignant Phyllodes Tumor of the Breast and Pregnancy: A Rare Case Report and Literature Review. *Medicina (Kaunas).* 2021 Dec 26;58(1):36. doi: 10.3390/medicina58010036. PMID: 35056344; PMCID: PMC8780966.
11. Bernstein L, Deapen D, Ross RK. The descriptive epidemiology of malignant cystosarcoma phyllodes tumors of the breast. *Cancer.* 1993 May 15;71(10):3020-4. doi: 10.1002/1097-0142(19930515)71:10<3020::aid-cnrcr2820711022>3.0.co;2-g. PMID: 8387873.
12. Birch JM, Alston RD, McNally RJ, Evans DG, Kelsey AM, Harris M, Eden OB, Varley JM. Relative frequency

- and morphology of cancers in carriers of germline TP53 mutations. *Oncogene*. 2001 Aug 2;20(34):4621-8. doi: 10.1038/sj.onc.1204621. PMID: 11498785.
13. Hasdemir S, Tolunay Ş, Özşen M, Gökgöz MŞ. Phyllodes Tumor of the Breast: A Clinicopathological Evaluation of 55 Cases. *Eur J Breast Health*. 2019 Oct 3;16(1):32-38. doi: 10.5152/ejbh.2019.4709. PMID: 31912011; PMCID: PMC6939715.
 14. Tan BY, Acs G, Apple SK, Badve S, Bleiweiss JJ, Brogi E, Calvo JP, Dabbs DJ, Ellis IO, Eusebi V, Farshid G, Fox SB, Ichihara S, Lakhani SR, Rakha EA, Reis-Filho JS, Richardson AL, Sahin A, Schmitt FC, Schnitt SJ, Siziopikou KP, Soares FA, Tse GM, Vincent-Salomon A, Tan PH. Phyllodes tumours of the breast: a consensus review. *Histopathology*. 2016 Jan;68(1):5-21. doi: 10.1111/his.12876. PMID: 26768026; PMCID: PMC5027876.
 15. Hashmi AA, Mallick BA, Rashid K, Zafar S, Zia S, Malik UA, Sapna F, Anjali F, Vishal F, Irfan M. Clinicopathological Parameters Predicting Malignancy in Phyllodes Tumor of the Breast. *Cureus*. 2023 Sep 28;15(9):e46168. doi: 10.7759/cureus.46168. PMID: 37908929; PMCID: PMC10613785.
 16. Bendiifallah S, Canelorbe G. prise en charge des tumeurs bénignes du sein épidémiologiquement fréquentes de type adénofibrome, phyllode grade 1&2, et papillome: recommandations. *Journal de Gynécologie Obstétrique et Biologie de la Reproduction* (2015) 44, 1017—1029 . <http://dx.doi.org/10.1016/j.jgyn.2015.09.042>
 17. Reinfuss M, Mitus J, Duda K, Stelmach A, Rys J, Smolak K. The treatment and prognosis of patients with phyllodes tumor of the breast: an analysis of 170 cases. *Cancer*. 1996 Mar 1;77(5):910-6. doi: 10.1002/(sici)1097-0142(19960301)77:5<910::aid-cnrc16>3.0.co;2-6. PMID: 8608483.
 18. Kaikai IA, Bourhafour M, Haffadi M, Bouchbika Z, Benchakroune N, Jouhadi H, Tawfiq N, Sahraoui S, Benider A. Quelle chimiothérapie dans les tumeurs phyllodes métastatiques du sein? rapport de cas [Which chemotherapy regimen in patients with metastatic phyllodes tumors of the breast? case report]. *Pan Afr Med J*. 2022 Aug 18;42:293. French. doi: 10.11604/pamj.2022.42.293.20377. PMID: 36415336; PMCID: PMC9643797.
 19. Abe H, Teramoto A, Takei Y, Tanaka Y, Yoneda G. Malignant phyllodes tumor of the breast with rapid progression: a case report. *Surg Case Rep*. 2020 Dec 7;6(1):308. doi: 10.1186/s40792-020-00986-8. PMID: 33284362; PMCID: PMC7721958.