



Article Original

Prise en Charge des Pathologies des Bourses au CHU Gabriel Toure

Management of scrotal diseases in the urology department of CHU Gabriel Toure

Coulibaly MT¹, Coulibaly LT¹, Guissé S¹, Berthé HJG², Diakité ML², Ouattara Z².

RÉSUMÉ

1 Hôpital Gabriel Toué
service urologie
2 Hôpital Point G service
urologie

Auteur correspondant:
mamadoutc@yahoo.fr
Tel: 00223 69036559 Mali
Bamako

Mots clés : Bourses ;
scrotum ; hydrocèle ;
orchépididymite ; chirurgie,
Mali.

Keywords: scrotum; scrotum;
hydrocele; orchepidymitis;
surgery, Mali.

Introduction. Les pathologies de la bourse sont des affections constituant un sujet d'actualité en urologie. Notre travail avait pour buts d'évaluer la fréquence, d'identifier les causes et de décrire les aspects thérapeutiques des pathologies des bourses au service d'urologie du Centre Hospitalier Universitaire Gabriel Touré. **Patients et méthodes :** Il s'agissait d'une étude prospective et descriptive, réalisée au service d'Urologie du CHU Gabriel Touré, du 20 mars 2014 au 20 février 2015 soit 12 mois, colligeant tous les patients hospitalisés ou ayant consulté chez qui une pathologie des bourses a été diagnostiquée. Nos variables d'étude étaient les données cliniques et paracliniques, le diagnostic final et les modalités thérapeutiques. **Résultats.** Nous avons trouvé 49 patients répondant aux critères d'inclusion durant la période d'étude soit 11.29 % des pathologies chirurgicales du service. Leur âge moyen était de $46,53 \pm 2,02$ ans avec des extrêmes allant de 04 à 88 ans. Dans 42% des cas, le motif de consultation était représenté par la tuméfaction douloureuse des bourses. La tuméfaction était unilatérale dans 63%, bilatérale dans 37% des cas. L'échographie était l'examen radiologique le plus souvent demandé (48,9% des cas). L'hydrocèle (30,6%) et l'orchépididymite (14,3%) étaient les diagnostics étiologiques les plus retrouvés. La prise en charge était médicale et ou chirurgicale en fonction de l'étiologie. La durée d'hospitalisation était en moyenne de $3,37 \pm 2,31$ jours (extrêmes : 1 à 15 jours). L'évolution après traitement a été simple dans 87,7% des cas. Un cas d'hématome scrotal post cure d'hydrocèle et cinq cas de suppuration de la plaie opératoire ont été les complications postopératoires observées. **Conclusion.** Les pathologies de la bourse sont courantes en urologie. Elles peuvent survenir à tout âge. La prise en charge est médico-chirurgicale.

ABSTRACT

Introduction. Scrotal diseases are among the most common pathologies in urology. The objectives of our work were to evaluate the frequency, identify the etiologies and describe the management of these diseases in our hospital. **Patients and methods.** This was a cross sectional prospective and descriptive study, carried out at the Urology Department of the Gabriel Touré University Hospital, from March 20, 2014 to February 20, 2015 (12 months); We recruited all the in and outpatients in whom a scrotal pathology was diagnosed. Our variables of interest were the sociodemographic data, clinical and paraclinical findings, final diagnosis and management. **Results:** Forty nine patients met our inclusion criteria during the study period, representing 11.29% of patients with surgical pathologies in the department. The average age was 46.53 ± 2.02 years with extremes ranging from 04 to 88 years. The most common reason for consultation was painful swelling of the bursa (42%), On physical examination, swelling was unilateral in 63% of cases and bilateral in 37% of cases. Ultrasound was the morphological examination that was most often requested (48.9%). Hydrocele (30.6%) and orchepididymitis (14.3%) were the most common etiological diagnoses. Management was medical and/or surgical depending on etiology. The average length of hospital stay was 3.37 ± 2.31 days (extremes: 1 to 15 days). The evolution after treatment was simple in 87.7% of cases. One case of scrotal hematoma after hydrocele surgery and five cases of surgical wound suppuration were the main complications. **Conclusion.** Scrotal diseases are common in urology. They can occur at any age. Management is a combination of medical and surgical procedures.

INTRODUCTION

Les pathologies des bourses constituent ensemble des affections liées aux bourses e/ou leur contenu [1]. Elles paraissent souvent banales et font l'objet de tabou dans nos sociétés.

Au plan clinique les pathologies aiguës douloureuses peuvent correspondre à une torsion du cordon spermatique, une orchite, une orchépididymite ou à un traumatisme scrotal tandis que les formes chroniques évoquent les hydrocèles, les varicocèles, les kystes, les hernies etc.

L'échographie bien que opératoire dépendant est l'imagerie de référence [2]

Malgré le caractère tabou une vieille méthode de prise en charge de ces pathologies a toujours existé : la fumigation La prévalence exacte des pathologies globales de la bourse dans la littérature est inconnue ; cependant aux États Unis 1% des adultes souffrent d'hydrocèle [3].

Au Mali il n'existe pas une étude d'ensemble. Les études isolées montrent que 2,5% des enfants présentent soit une hernie, soit une hydrocèle [4]. Cette fréquence est plus élevée chez les enfants nés avant terme [5].

Le but de notre étude était d'évaluer la prise en charge les pathologies des bourses.

MÉTHODOLOGIE

Il s'agissait d'une étude prospective et descriptive, réalisée au service d'Urologie du CHU Gabriel Touré, du 20 mars 2014 au 20 février 2015 soit 12 mois. Nous avons inclus tous les patients hospitalisés ou ayant consulté chez qui une pathologie des bourses a été diagnostiquée. Les paramètres étudiés étaient l'âge, le sexe, la symptomatologie, les examens complémentaires, le traitement, et l'évolution.

Tous les patients ont donné leur consentement.

Les données ont été analysées sur EPI info 2000.

RÉSULTATS

Durant cette période d'étude, nous avons enregistré 49 patients présentant une pathologie des bourses sur 3814 patients soit une fréquence de 1,28%. Elles ont également représenté 11,29% des pathologies chirurgicales.

L'âge moyen des patients était de 46,53 ans avec de extrêmes de 4 ans et 88 ans, la tranche d'âge la plus représentée était celle de 56 ans et plus (44,9%), suivie de celle de 26 à 35 ans (18,37%).

Le motif de consultation le plus fréquent était la grosse bourse douloureuse soit 42,9%.

L'atteinte de la bourse était bilatérale dans 36,7%, gauche dans 34,7% et droite dans 28,6% des cas.

L'échographie (Figure 2) a été pratiquée chez 24 patients repartis en : 9 cas d'hydrocèle, 3 cas de varicocèle, 3 cas de kyste du cordon, 3 cas d'orchépididymite, 2 cas de traumatisme scrotal (une fracture testiculaire et un hématocèle), 2 cas de pathologie épидидymaire (kyste et tumeur solide), 1 cas de calcification testiculaire et 1 cas d'éléphantiasis.

L'examen cyto bactériologique urinaire (ECBU) a été réalisé chez 44 patients, il a retrouvé un germe dans 36,4%

des cas et E. coli était le germe majoritairement rencontré soit 68,8%.

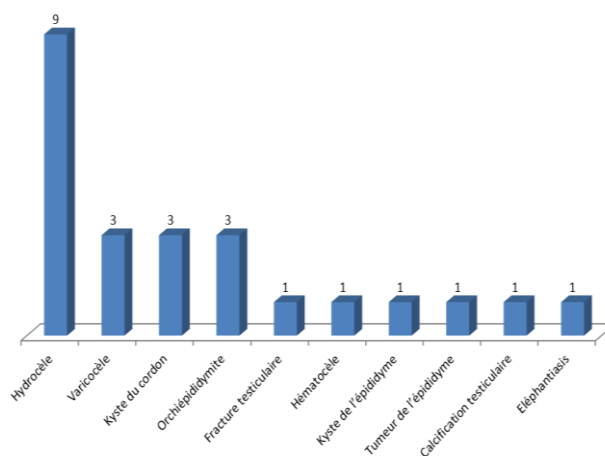


Figure 2 : Résultats de l'échographie

Les diagnostics étiologiques (Figure 1) retenus étaient de 15 cas (30,6%) d'hydrocèle, 7 cas (14,3%) d'orchépididymite, 4 cas (8,2%) d'abcès scrotal, 4 cas (8,2%) de hernie inguinoscrotale, les autres 19 cas (38,7%) étaient des varicocèles, des pathologies du cordon (kyste et torsion), des traumatismes (fracture testiculaire :2 et hématocèle :1), des gangrènes de Fournier, des épидидymites chroniques, un cas tuberculose testiculaire et un cas d'éléphantiasis.

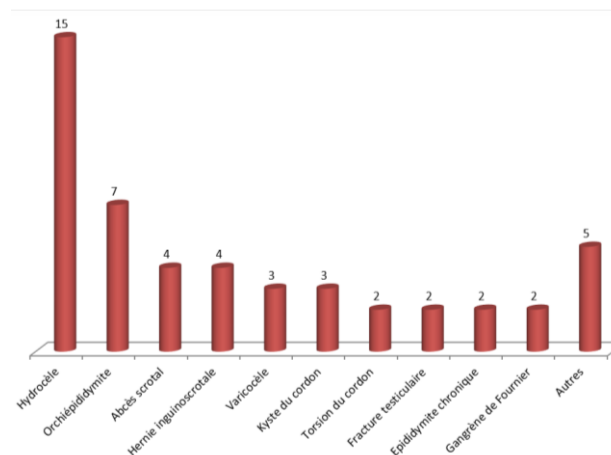


Figure 1 : Diagnostic étiologique

Le traitement a été exclusivement médical pour 9 patients (18,4%) repartis en orchépididymite aiguë (n=7), tuberculose testiculaire (n=1) et épидидymite chronique (n=1).

L'indication opératoire a été posée chez 40 patients (81,6%) et il n'y a eu aucun cas de refus.

Le traitement chirurgical (Tableau 1), a consisté: dans le cas d'hydrocèle, a été réalisée une cure soit par plicature soit par résection de la vaginale. Pour les grosses bourses aiguës abcédées il a été réalisé un drainage chirurgical (n=4), un débridement des gangrènes de Fournier (n=2), une orchidectomie (n=1) pour fonte testiculaire, une cystostomie complémentaire (au drainage d'abcès) a été pratiquée dans 3 cas en raison d'une sténose urétrale associée. Pour les torsions du cordon spermatique (n=2) il a été pratiqué une détorsion et orchidopexie bilatérale. Pour les cas de traumatismes nous avons réalisé une orchidectomie en raison d'avulsion totale du testicule (n=2), quant aux hernies la cure a été faite selon Shouldice (n=4), la technique de Palomo était utilisée pour les varicocèles (n=3). Nous avons également réalisé une épididymectomie (n=4) pour suspicion de tumeur épидидymaire et une plastie scrotale pour éléphantiasis.

L'évolution au cours du traitement a été simple dans la plupart des cas (87,7%), seulement un cas d'hématome scrotal postcure d'hydrocèle et cinq cas de suppuration de la plaie opératoire

Tableau 1 : Acte chirurgical

Type d'acte chirurgical	Effectif	%
Cure d'hydrocèle	15	37,5
Cure de hernie inguinoscrotale	4	10,00
Kystectomie	4	10,00
Drainage de l'abcès scrotal	4	10,00
Cure de varicocèle	3	7,5
Orchidectomie	3	7,5
Nécrosectomie	2	5,00
Détorsion et orchidopexie	2	5,00
Épididymectomie	2	5,00
Plastie scrotale	1	2,5
Total	40	100

La durée d'hospitalisation moyenne était de 3 ± 2 jours et 63,2% des patients ont été hospitalisés pendant 24 heures au moins. Aucun cas de décès n'a été enregistré.

Seuls 40 patients ont été revus sur une période de 3 mois dans le cadre du suivi et de la prise en charge de la pathologie causale. Aucune plainte particulière au niveau des bourses n'a été rapportée.

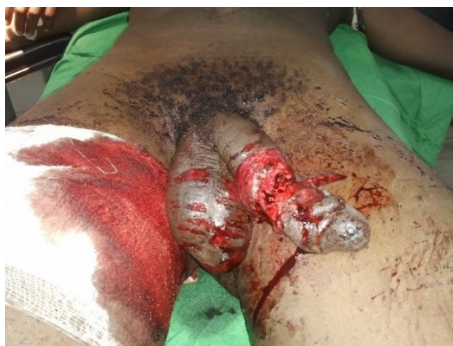

Figure 3 Traumatisme bourse et verge

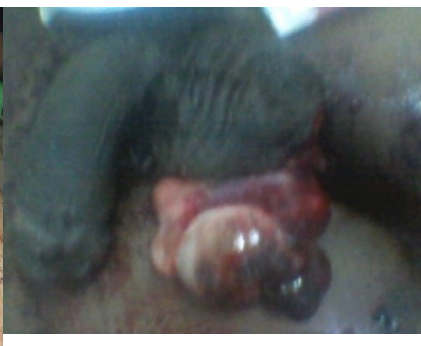

Figure 4 : extériorisation du testicule

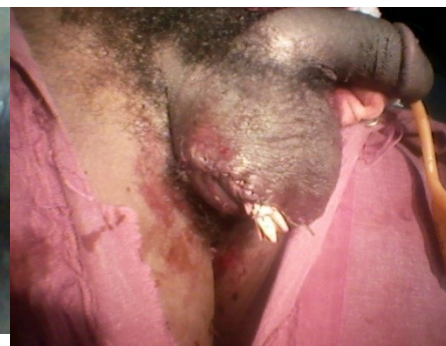

Figure 5 aspects après parage

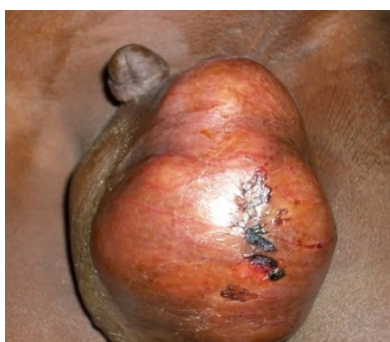

Figure 6 : cancer du testicule

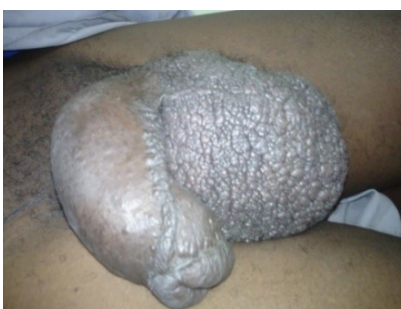

Figure 7 éléphantiasis des bourses

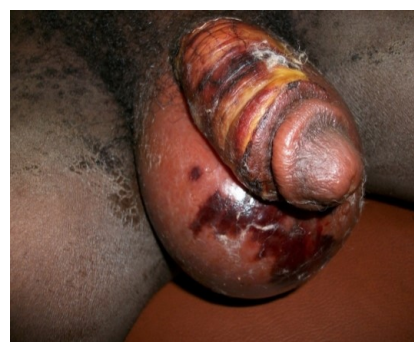

Figure 8 : gangrène des génitalia externes

DISCUSSION

Cette étude nous montre sur le plan de la fréquence la place qu'occupent les pathologies des bourses dans notre service soit 1,28% de l'ensemble des pathologies et 11,28% des pathologies chirurgicales durant notre période d'étude.

Bien que tous les âges soient concernés, la moyenne d'âge de cette série était de $46,5\pm 2$ surtout chez des personnes du troisième âge. Ces mêmes constatations ont été faites par Ibrahima Diabaté et al [6] (moyenne d'âge : 42 ± 25), Fall B et al [7] et Gnassingbé et al [8].

Le diagnostic des pathologies des bourses est clinique et parfois échographique, un interrogatoire bien mené associé à un examen physique minutieux permet d'aboutir au diagnostic étiologique.

Quant à l'échographie, elle a été pratiquée chez 49% (n=24) de nos patients, ce résultat est semblable à celui de Diabaté et al [6] (48,2%) alors que chez Gnassingbé et al [8] ce taux n'était que de 21,5%.

Plusieurs étiologies des pathologies des bourses ont été identifiées dans notre étude, elles ont été dominées par les hydrocèles et les orchépididymites aiguës.

-La fréquence élevée de l'hydrocèle pourrait s'expliquer par son caractère tolérant qui fait que les malades traînent.

Sougoulé [9] et **Kampo [5]** avaient retrouvé une fréquence élevée de l'hydrocèle soit respectivement 28,8% et 94%.

-les autres causes de grosses bourses chroniques étaient essentiellement les varicocèles, les hernies inguinoscrotales et les épидидymites chroniques.

-Les orchépididymites sont généralement liées aux infections bactériennes rétrogrades d'origine vésicale, prostatique et urétrale, le traitement est basé sur une antibiothérapie de 3 semaines [10], la suspension des bourses, les inflammatoires non stéroïdiens (AINS) et les antalgiques. L'évolution peut se faire vers la guérison, la formation d'abcès ou l'apparition de séquelles [6]. Dans notre série aucun cas n'a évolué vers les complications.

- La torsion du cordon spermatique est une véritable urgence des pathologies des bourses, ainsi l'exploration chirurgicale systématique devant une suspicion de torsion est encore de règle dans notre service même si ailleurs les progrès de l'imagerie incitent à la modération [11-12]. Les erreurs diagnostiques sont possibles et sont sans conséquence au cours de l'exploration chirurgicale, nous n'en avons pas eu dans notre série pendant que Kaboré et al [13] avaient rapporté 21,6% d'OEA et 55% d'orchidectomie pour nécrose ischémique dans une série de scrototomie pour suspicion de torsion.

- Les cas de traumatisme scrotal sont assez rares [14-15-16]. En 12 mois nous avons enregistré 3 cas. Eriki et al [15], en cinq ans, n'ont enregistré aucun cas de traumatisme des bourses dans une série de 50 cas de grosses bourses aiguës ; tandis que Diabaté I et al [6] et Odbézé et al [16], ont rapporté respectivement, 10 cas en 39 mois et 18 cas en 17 ans. Cette rareté des traumatismes s'explique par des raisons anatomiques [6] : la mobilité des testicules, le réflexe crémasterien, l'épaisseur et la résistance de l'albuginée du testicule. Les lésions vont des simples plaies scrotales aux fractures testiculaires en passant par des avulsions scrotales, les hématomes du scrotum et les hématoécèles.

-Les bourses abcédées sont essentiellement les abcès compliquant les orchépididymites non ou mal traitées en amont et les cas de gangrène de Fournier. Le tableau est généralement sévère et une prise en charge multidisciplinaire rapide.

En plus du drainage et du débridement des tissus nécrosés, nous avons réalisé une cystostomie dans 3 cas pour sténose urétrale associée et une orchidectomie pour fonte testiculaire. Benjeloun et al [17], dans une série de 50 cas de gangrènes ont réalisé une colostomie dans 10% des cas

en raison d'étiologie anorectale tandis que Diabaté I et al [6] ont réalisé une cystostomie dans 7 cas.

La durée moyenne d'hospitalisation était de 3,37 jours ; avec des extrêmes de 0 et de 15 jours. Ceci peut s'expliquer par le fait que ce type d'opération ne nécessite pas des hospitalisations de longue durée.

Il faut noter que 4,1% des patients ont été hospitalisés pendant 15 jours; ceci est dû à un retard de cicatrisation observé dans certains cas.

Les suites opératoires étaient émaillées par 5 cas d'infection des plaies opératoires et 1 cas d'hématome. Ce taux d'infection peut s'expliquer par la présence de certains cas d'hydrocèle infectée et surtout par la présence de gangrène de Fournier et celui d'hématome par la technique de résection de la vaginale utilisée dans la cure d'hydrocèle qui est souvent source de saignement. Kampo [5] a rapporté 72,1% des suites simples contre 3 7,4% pour l'hématome et 15,8% pour les infections.

CONCLUSION

Les pathologies de la bourse sont rares (1,28%) dans le service d'urologie du CHU Gabriel Touré. Elles peuvent survenir à tout âge. Les étiologies sont variées. Les infections constituent les principales complications postopératoires.

Conflit d'intérêt

Aucun

Limite de l'étude

À cause de la faible durée de l'étude, les patients sont perdus de vue pour le suivi.

RÉFÉRENCES

- 1- **LAROUSSE MEDICAL** : Dictionnaire médical. Herissy, Paris, 1980,1142p.
- 2-Pepe P, Panella P, Pennisi M, Aragona F. Does Color Doppler Sonography improve the clinical assessment of patients with acute scrotum? *Eur Radiol*, 2006;60:1204.
- 3- **KAZZI AA**. Hydrocele Department of medical school. e-mail : <http://www.emedicine.com/emerg/topic256.htm>, 8pages ; 06 / 02 / 2011.
- 4- **SANGARE S**. Intérêt de l'hospitalisation de court séjour en chirurgie pédiatrique à l'Hôpital Gabriel Toure de Bamako. Thèse Médecine ; Bamako 1991, N°26.
- 5- **KAMPO B**. Les hydrocèles et les kystes du cordon dans le service Chirurgie "B" à l'hôpital du point G : Thèse Médecine ; Bamako 2000 -N°93
- 6-**Ibrahim Diabaté**, Bouréima ouédraogo, Baye Thiam. Les grosses bourses aiguës au centre hospitalier de Louga, Sénégal : Aspects épidémiologiques, étiologiques et thérapeutiques. *The Pan African Medical Journal*. 2016;24:214. doi:10.11604/pamj.2016.24.214.9876
- 7- **Fall B, Diao B, Fall PA et al**. Les urgences urologiques en milieu hospitalier universitaire à Dakar: aspects épidémiologiques, cliniques et thérapeutiques. *Prog Urol*. 2009 ;18 :650-
- 8- **Gnassingbé K, Akakpo-Numado GK, Anoukoum T, Sakiye KA, Kao M et al**. Les grosses bourses douloureuses de l'enfant. *Mali Med*. 2009 ;24(3) :31-5.

9-SOUGOULE S. Apport de l'échographie dans le diagnostic des affections inguino-scrotales à propos de 42 cas. Thèse Médecine, Bamako, 2006, N°34.

10- Merrot T, Chaumoitre K, Robert A, Alessandrini P, Panuel M. La Bourse aiguë de l'enfant: corrélations radiocliniques. *Prog Urol.* 2009;19(3):176-85.

11- Audenet F, Rouprêt M. Les torsions du cordon spermatique : aspects du diagnostic clinique et principes thérapeutiques. *Prog Urol.* 2010; 20:810-4.

12- Tabari AK, Mirshermirani A, Rouzrokh M, Mahmudi M, Baghaiepour M-R, Ghaffari P et al. Early exploration in the management of acute scrotum in children. *Iran J Pediat.* 2010; 20(4):466-70.

13- Kaboré FA, Zango B, Yaméogo C, Sanou A, Kirakoya B, Traoré SS. Les torsions du cordon spermatique chez l'adulte au CHU Yalgado Ouédraogo de Ouagadougou. *Andrologie.* 2011;21(4):254-9.

14- Tajchner L, Larkin JO, Bourke MG, Waldron R, Barry K, Eustace PW. Management of acute scrotum in a district general hospital: 10- year experience. *Scientific World Journal.* 2009 Apr 28;9:281-6.

15- Erikci VS, Hosgör M, Aksoy N, Okur O, Yildiz M, Dursun A et al. Treatment of acute scrotum in children: 5 years experience. *Ulus Travma Acil Cerrahi Derg.* 2013;19(4):333-6.

16- Odzébé AWS, Bouya PA, Banga MR. Les traumatismes des bourses. *Afr J Urol.* 2009;5 (2):130-4.

17- Benjelloum EB, Soulki T, Yakla N, Ousaden A, Mazaz K, Louchi A et al. Fournier's gangrene: our experience with 50 patients and analysis of factors affecting mortality. *World J Emerg Surg.* 2013;8:13.