



## Cas Clinique

## Sténose Pulmonaire Atypique chez un Sujet de 42 Ans

*Atypical pulmonary stenosis in a 42 -year-old patient*

Aliou Sangaré<sup>(1)</sup>, B Dembelé<sup>(1)</sup>, M Sacko<sup>(1)</sup>, M Sidibe<sup>(1)</sup>, A K Sacko, S Coulibaly<sup>(1)</sup>

<sup>(1)</sup>Service de cardiologie, CHU Point G., Bamako

Correspondance : Dr Sangare Aliou.  
Email : [Sangarealiou59@yahoo.fr](mailto:Sangarealiou59@yahoo.fr)  
Tel : 00223769028237

**Mots clés** : sténose pulmonaire, Bamako

**Keywords** : Pulmonary stenosis, Bamako

### RÉSUMÉ

L'échographie cardiaque est un examen non invasif, demandé en première intention devant les signes cliniques d'insuffisance cardiaque droite. L'IVD traduit l'incapacité du ventricule droit à assurer un débit cardiaque suffisant à travers la circulation pulmonaire, elle répond à diverses étiologies dont la sténose valvulaire pulmonaire ; qui reste peu décrite dans la littérature. La sténose pulmonaire (rétrécissement pulmonaire) est un rétrécissement de voie d'éjection pulmonaire entraînant une obstruction au flux sanguin du ventricule droit vers l'artère pulmonaire pendant la systole. La plupart des cas sont congénitaux ; beaucoup restent asymptomatique jusqu'à l'âge adulte. Nous rapportons le cas d'un patient de 42 ans, présentant une forme échographique non habituelle d'une sténose pulmonaire.

### ABSTRACT

Cardiac ultrasound is a non-invasive examination, requested a first-line examination in the face of clinical signs of right heart failure. IVD reflects the inability of the right ventricle to ensure sufficient cardiac output through the pulmonary various aetiologies including pulmonary valve stenosis which remains little described in the literature. Pulmonary stenosis is a narrowing of the pulmonary out flow from the right ventricle to the pulmonary artery during systole. Most cases are congenital; many remain asymptomatic until adulthood. We report the case of a 42-year-old patient presenting an unusual condition of a pulmonary stenosis.

### INTRODUCTION

La sténose pulmonaire (rétrécissement pulmonaire) est un rétrécissement de voie d'éjection pulmonaire entraînant une obstruction au flux sanguin du ventricule droit vers l'artère pulmonaire pendant la systole. La plupart des cas sont congénitaux ; beaucoup restent asymptomatique jusqu'à l'âge adulte. [1]

Elle est présente chez 8 à 10 des patients atteints d'une maladie cardiaque congénital [2]

Nous rapportons le cas d'un homme de 42 ans, qui nous a été adressé pour échographie cardiaque transthoracique devant des signes cliniques d'IVD.

### OBSERVATION CLINIQUE

Un chauffeur de 42 ans, adressé pour écho doppler cardiaque devant des œdèmes des membres inférieurs.

Dans ses antécédents, aucune pathologie broncho pulmonaire n'a été retrouvée.

Au plan clinique ; il se plaint d'une infiltration œdémateuse des membres inférieurs.

A l'examen ; l'état général était conservé ; température à 36.7°C, PA : 110/60mmhg, il avait des œdèmes aux membres inférieurs prenant le godet, une turgescence spontanée des veines jugulaires.

A l'auscultation ; les bruits du cœur étaient audibles, réguliers avec un souffle systolique au foyer tricuspide.

L'auscultation pulmonaire était normale.

L'abdomen était souple, distendu avec une hépatomégalie et un reflux hépato jugulaire.

Son ECG a inscrit un rythme sinusal, régulier à 80 battements par minute, axe à droite, une hypertrophie auriculaire droite, une hypertrophie ventriculaire droite avec T négative dans les dérivations précordiales.

La radiographie thoracique de face a objectivé une cardiomégalie à pointe sus diaphragmatique. Le parenchyme pulmonaire était sans lésion.

A l'écho cœur, les cavités droites étaient dilatées avec une hypertrophie des parois libres du ventricule droit et un aplatissement du septum inter ventriculaire. L'AP était légèrement dilatée [figure3], des valves pulmonaires situées à leur position normale sans lésion avec en dessous un aspect de membrane [figure1]. Au doppler ; le gradient moyen VD/AP était de 35 mmhg, Vmax VP : 5.4m/s[figure2], une insuffisance tricuspide massive avec une PAPS : 90mmhg.

Il fut mis sous diurétique de l'anse et spirinolactone entraînant une légère amélioration.

### DISCUSSION

La sténose de l'artère pulmonaire est une pathologie congénitale relativement fréquente puisqu'elle est estimée à 1 sur 1500 naissances [5] et 7% des cardiopathies congénitales [3]. Il est quand même

extrêmement rare qu'une telle pathologie survive sans complication importante jusqu'à des âges avancés.

Dans l'étude de A. Benbahia, la sténose pulmonaire représente 2.80% des cardiopathies congénitales [4].

Le cas d'une patiente de 74 ans, découvert sur angioscanner effectué pour suspicion d'embolie pulmonaire et confirmé ultérieurement en échographie a été décrit par M. Strachinaru et al [5].

La sténose valvulaire pulmonaire dans sa forme classique, soit 90%, la valve peut être tricuspide ou bicuspide, avec fusion plus ou moins étendue des commissures responsable d'une déformation typique en 'dôme' des sigmoïdes.[7] plus rarement, la valve est dysplasique, très épaissie et 'élastique' sans fusion commissurale.

L'échographie de notre patient a montré une valve pulmonaire d'aspect normal dans sa position habituelle.

Cependant on note la présence d'un aspect membrane en regard de l'artère pulmonaire, obstruant l'écoulement du VD vers la circulation pulmonaire.

Antoine M. a décrit la découverte fortuite à l'échographie d'une sténose de l'infundibulum pulmonaire chez un patient de 78 ans qui présentait une dilatation discrète du ventricule droit et en regard de l'infundibulum de l'AP un aspect membrane avec la valve pulmonaire bien visualisée en position normale [6]. Notre patient n'a pas bénéficié de plastie valvulaire, pour défaut de plateau technique approprié au Mali.

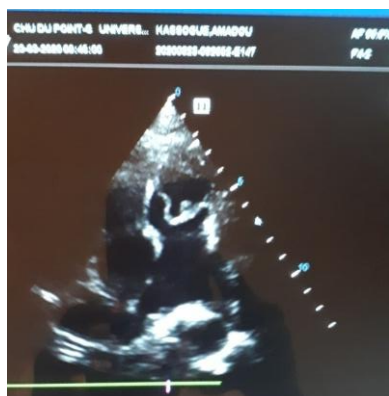


Figure 1.

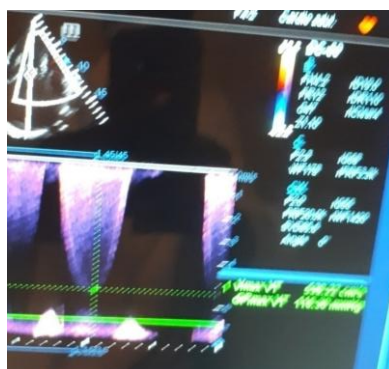

Figure 2.

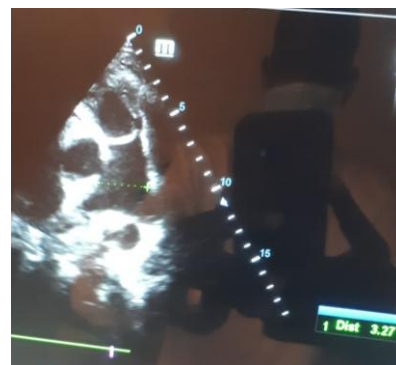

Figure 3.

## CONCLUSION

Les valvulopathies du cœur gauche font l'objet de plusieurs études depuis des décennies, avec des moyens diagnostiques et thérapeutiques bien codifiés.

Cependant ; les atteintes valvulaires du cœur droit, en particulier les sténoses pulmonaires restent, une réalité encore peu décrite dans la littérature malgré le progrès de l'imagerie en cardiologie.

## RÉFÉRENCES

1. Guy P. Armstrong. Sténose pulmonaire. MD, North Shore Hospital, Auckland; [www.msmanuals.com](http://www.msmanuals.com) juin 2018
2. Sickkids. Sténose pulmonaire. [www.aboutkidshealth.ca](http://www.aboutkidshealth.ca); décembre 4th 2009.
3. [www.cardiologiedesenfants.be](http://www.cardiologiedesenfants.be), les principales malformations congénitales du cœur chez l'enfant.
4. A. Benbahia, Epidémiologie hospitalière des cardiopathies congénitales en pédiatrie ; thèse de Médecine N°033, année 2018
5. M. Strachinaru et al, Sténose pulmonaire valvulaire chez une patiente âgée ; cardiologie pratique ; 22 juin 2010
6. Antoine M. Membrane de l'infundibulum pulmonaire, sans étiologie précise. CHU Arnaud de Villeneuve.
7. E. Hery. Les cardiopathies congénitales bénignes en échographie : pourquoi les suivre. [www.réalités-cardiologiques.com](http://www.réalités-cardiologiques.com), Mars 2015