



## Article Original

## Genoux Flottants : Difficultés de Prise en Charge Liées à une Association d'Entités Traumatologiques Homolatérales

*Floating knees : Difficulty of treatment by accredited traumatology association*

Traore T<sup>1</sup>, Toure L<sup>1</sup>, Coulibaly K<sup>2</sup>, Diallo M<sup>3</sup>, Diallo S<sup>2</sup>, Diallo A<sup>2</sup>, Coulibaly T<sup>4</sup>, Hans-Moevi A<sup>5</sup>

### RÉSUMÉ

- (1) Service d'Orthopédie-Traumatologie, Etablissement Hospitalier Publique Sikasso, Mali;
- (2) Service d'Orthopédie – Traumatologie du Centre Hospitalier Universitaire de Kati;
- (3) Service d'Orthopédie-Traumatologie, Etablissement Hospitalier Publique de Ségou, Mali;
- (4) Service d'Orthopédie – Traumatologie du Centre Hospitalier Universitaire Gabriel TOURE;
- (5) Service d'Orthopédie-Traumatologie CNHU-HKM de Cotonou, Bénin.

#### Auteur correspondant :

Dr Terna Traoré

Adresse e-mail :

terna.traore@yahoo.fr

Boîte postale : 82 Sikasso, Mali

Téléphone : (+ 223) 21 62 00 01

**Mots-clés :** Genoux flottants - Entités traumatologiques associées - Traitement difficile.

**Keywords :** Floating knees - Associated traumatological entities - Difficult treatment.

**Introduction.** Le genou flottant ou fracture homolatérale du fémur et du tibia, est issu d'un traumatisme de haute énergie entraînant de vastes dégâts faisant référence au polytraumatisme. Il est le plus souvent causé par les accidents de la voie publique impliquant les engins à 2 roues. Notre travail avait pour but de décrire ses aspects lésionnels, thérapeutiques et évolutifs dans notre pratique. **Patients et méthodes.** Notre étude était transversale, rétrospective sur 3 ans (1er janvier 2009 au 31 décembre 2011) et a porté sur 18 patients traités et suivis dans 2 hôpitaux universitaires pour genou flottant. Les fractures ont été réparties selon la classification de Fraser et l'ouverture cutanée selon celle de Cauchoix-Duparc. Les résultats anatomiques et fonctionnels ont été appréciés selon les critères de Karlstrom et Olerud. **Résultats.** Parmi les patients, il y avait : 13 hommes (72.2%). L'âge moyen des patients était de 23,2 ans. La fracture était due dans tous les cas à un accident de la voie publique impliquant les engins à 2 roues dans 72,2% des cas. Nous avons colligé 22,2% d'entités lésionnelles traumatologiques homolatérales dont 66,6% de fractures de type I de Fraser. Il y avait 22,2% d'ouvertures cutanées à la jambe ou à la cuisse. Quinze patients (83,3%) ont été opérés, dont 55,5% de plaque vissée au niveau du fémur et 50% au tibia. avec un recul de 12 mois, les résultats anatomiques et fonctionnels appréciés selon Karlström et Olerud ont trouvé 6 excellents, 7 bons, 3 acceptables et 2 mauvais. **Conclusion.** Le genou flottant constitue une pathologie peu fréquente. Son association à d'autres entités rend difficile le traitement. Celui-ci doit être chirurgical et précoce pour minimiser les séquelles fonctionnelles.

### ABSTRACT

The floating knee is an ipsilateral femoral and tibial fracture, which is secondary to a high energy trauma, which generally causes severe damages at the loco regional and systemic level. It is usually a polytraumatism caused by a road traffic accident involving motorbikes. The aim of our study was to describe the morphologic lesions, the management and the outcome of this lesion in our setting. **Patients and methods.** This was a cross sectional descriptive retrospective study covering a 3 year period (01 January 2009 to 31 December 2011). We recruited 18 patients with floating knee who were managed in the teaching hospitals of Bamako. The lesions were classified according to Fraser classification and the skin opening was classified according to Cauchoix-Duparc classification. The anatomical and functional results were appreciated according to Karlstrom and Olerud criteria. **Results.** Among the 18 patients, there were 13 males (72.2 %). The average age was 23, 2 years. The cause of the trauma was road traffic accidents in all cases and involved motorbikes in 13 cases (72, 2%). We found 22.2% of ipsilateral traumatic lesion causing entities. Fraser type I fractures accounted for 66.6% of cases. In 22.2% of cases, there were skin openings of the leg or the thigh. Fifteen patients (83, 3%) underwent surgical operation, including 55.5% of femoral screws plates and 50% of tibial osteosynthesis material. according to Karlström and Olerud; the anatomical and functional results after one year of follow-up were as follows: excellent (6), good (7), acceptable (3) and bad (2). **Conclusion.** The floating knee is an uncommon fracture in our practice. The treatment is surgical, but the frequent association to other traumatic entities is a source of difficulties. Precocity of the management should minimize the sequels.

### INTRODUCTION

Le genou flottant signifie fracture ipsilatérale du fémur et du tibia c'est-à-dire que l'articulation du genou se trouve libre entre deux solutions de continuité fémorale et tibiale [1]. Ces lésions incluent une combinaison de fractures

diaphysaire, métaphysaire, intra articulaire et parfois ouverture des foyers. Elles surviennent par la suite des traumatismes à haute énergie tel que les accidents de la voie publique [2]. Elles sont généralement accompagnées d'autres lésions potentiellement vitales se référant au

tableau de polytraumatisme avec une prise en charge le plus souvent multidisciplinaire [3].

L'association d'autres entités lésionnelles traumatologiques telles que les fractures de l'extrémité proximale du fémur, de l'acétabulum ou l'amputation du segment jambier homolatéral au genou flottant rendant encore plus difficile la prise en charge fait l'intérêt de notre travail. Il avait pour objectifs de décrire les aspects lésionnels et thérapeutiques et d'évaluer le retentissement sur l'avenir fonctionnel du membre.

## PATIENTS ET MÉTHODES

Cette étude était rétrospective et couvrait une période de 3 ans du 1<sup>er</sup> janvier 2009 au 31 décembre 2011.

Elle incluait tous les patients admis en cette période avec un genou flottant traité et suivi dans l'un des 2 CHU. Elle n'a pas concerné les patients qui ont abandonné le traitement et qui ont signés une décharge au profit du traitement traditionnel. Au total 18 patients totalisant 18 genoux flottants ont constitué la base de cette étude.

Les paramètres étudiés étaient sociodémographiques, lésionnels, thérapeutiques et évolutifs.

Les genoux flottants ont été classés selon la Classification de Fraser et al. [4] qui prend en compte toutes les variétés de fractures du genou flottant impliquant les surfaces articulaires autour du genou, diaphysaires, métaphysaires. L'ouverture cutanée a été classée selon Cauchoix-Duparc [5]. Les résultats anatomiques et fonctionnels ont été appréciés selon les critères de Karlstrom et Olerud (Tableau I) [6]. Ils tenaient compte de la douleur, la mobilité articulaire, l'angulation et/ou la déformation rotatoire.

L'équipe de recherche a garanti la confidentialité des informations recueillies à partir des dossiers des participants à l'étude. Lesdites informations n'étaient accessibles qu'aux auteurs.

**Tableau I : Critères d'évaluation des résultats selon KARLSTROM et OLERUD**

Critères	Excellent	Bon	Acceptable	Mauvais
Symptômes subjectifs référant à la cuisse ou à la jambe	Absents	Légers symptômes intermittents	Symptômes plus graves qui diminuent la fonction	Limitation notable de la fonction. douleur au repos
Symptômes subjectifs référant au genou et à la cheville	Absents	Légers symptômes intermittents	Symptômes plus graves qui diminuent la fonction	Limitation notable de la fonction. douleur au repos
Capacité à marcher	Inchangé	Comme avant l'accident	Limitée	Boiterie ou marche à la canne
Travail et sport	Comme Avant l'accident	Abandon de Certains sports, Travail comme avant l'accident	Reclassement professionnel	Pas de reprise
Angulation et/ou Déformation rotatoire	Absente	<10°	10°-20°	>20°
Raccourcissement	Absent	<1 cm	1-3 cm	>3 cm
Limitation du mouvement hanche, genou, ou cheville	Absent	<10° cheville <20° hanche et/ou genou	10°-20° cheville, 20°- 40° hanche et/ou genou	>20° cheville, >40° hanche et/ou Genou

## RÉSULTATS

### Caractéristiques de la série

L'âge moyen des patients était de 23,19 ans (3 - 39 ans). Le sexe, la profession, le côté atteint, l'étiologie, le mécanisme, le siège et la classification de Cauchoix-Duparc et de Fraser sont résumés dans le tableau II.

Le délai moyen d'admission était de 4,7 heures (1 - 73 heures).

Les entités traumatologiques rendant difficile la prise en charge étaient une fracture acétabulaire (Figure 1), une fracture pertrochantérienne (Figure 2), une luxation postéro-supérieure de la hanche et une amputation traumatique du segment jambier.

Les autres lésions associées : aux membres thoraciques ils s'agissaient d'un cas de fracture de l'humérus et une fracture de la clavicule ; aux membres pelviens étaient composés d'une fracture ouverte type III de Cauchoix-Duparc du fémur controlatéral, une fracture isolée du tibia, un cas de rupture de l'appareil extenseur, 2 cas de traumatisme crânio-encéphalique, un cas de fracture de

côtes et un cas d'hémopéritoine par rupture de la rate. Rappelons que des patients ont eu des lésions simultanément à deux ou trois niveaux.

### Protocole thérapeutique

Le délai moyen de prise en charge était de 16,2 jours (5 - 25 jours).

Une antibiothérapie à base d'amoxicilline-acide clavulanique isolée ou associée à la gentamycine était réalisée à l'admission.

Nous avons opéré 15 de nos patients tous sous rachianesthésie et 3 enfants ont été traités orthopédiquement sous anesthésie générale. Nos patients ont bénéficié d'une ostéosynthèse par plaque vissée au niveau fémoral dans 10 cas (55,56 %) et d'un enclouage centromédullaire dans 5 cas (27,78 %) ; au niveau tibial 9 cas de plaques vissées (50 %), 3 cas de clou centromédullaire (16,7 %) et 3 cas de fixateur externe (16,7%) 3 enfants ont été traité par pose d'un plâtre pelvi-cruro-pédiens.

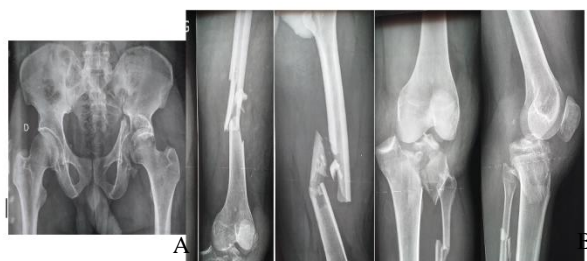A cause d'association à d'autres entités lésionnelles traumatologiques homolatérales, la durée opératoire moyenne était de 3 heures (2 - 5 heures).

Tableau II : Caractéristiques des patients de la série	
Variables	n
<b>Sexe</b>	
Masculin	13
Féminin	5
<b>Profession</b>	
Élèves – Étudiants	9
Profession libérale	7
Infirmier	1
Femme au foyer	1
<b>Côté atteint</b>	
Gauche	10
Droit	8
<b>Étiologie</b>	
Accident de la voie publique	18
<b>Mécanisme</b>	
Moto – Moto	13
Moto – Piéton	3
Moto - Voiture	2
<b>Siège</b>	
Fémur	
Diaphyse	15
Extrémité distale	3
Tibia	
Extrémité proximale	4
Diaphyse	11
Extrémité distale	3
<b>Classification de FRASER</b>	
Type I	12
Type IIa	3
Type IIb	1
Type IIc	2
<b>Classification de CAUCHOIX- DUPARC</b>	
Fémur	
Type I	3
Type II	1
Tibia	
Type I	2
Type II	2

### Résultat thérapeutique

La durée moyenne d'hospitalisation était de 25 jours (17 - 65 jours).

La durée moyenne de cicatrisation de la plaie était 21 jours (15 - 75 jours).



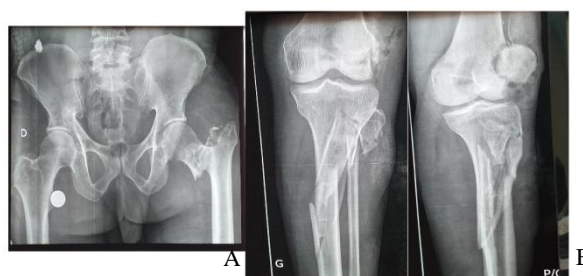
**Figure 1 :** Genou flottant type II b de Fraser associé à une fracture de la cotyle homolatérale  
A : Fracture du cotyle, B : Fracture de 1/3 supérieur de la fibula

Au niveau fémoral, les fractures ont consolidé dans 13 cas dans un délai moyen de 9 mois (4 - 18 mois). Une infection superficielle a été noté et traitée par les soins locaux et l'antibiothérapie, une pseudarthrose eutrophique aseptique sur plaque vissée traitée par ablation plaque et mise en place d'un clou centromédullaire.

Au niveau tibial, les fractures ont consolidé dans 11 cas dans un délai moyen de 4 mois (2 - 12 mois). Deux infections profondes sur fixateur externe ont été diagnostiqué et traité par lavage chirurgical, examen cyto bactériologique du pus plus antibiogramme qui ont permis de mettre en évidence le *Staphylococcus aureus* dans les 2 cas et l'antibiotique a été adapté.

Une raideur du genou a été notée et confié aux kinésithérapeutes avec un résultat satisfaisant.

Le résultat fonctionnel a été jugé excellent dans 6 cas, bon dans 7 cas, acceptable dans 3 cas et mauvais dans 2 cas.



**Figure 2 :** Genou flottant gauche type IIa de Fraser associé à une fracture pertrochantérienne homolatérale (A), fracture du col fibulaire (B) et ouverte à la jambe type II de Cauchoix-Duparc.

### DISCUSSION

Le genou flottant peut survenir à tout âge avec une prédominance pour le sujet jeune de sexe masculin et actif. Cela est confirmé par notre travail avec 13 hommes contre 5 femmes avec une moyenne d'âge de 23,19 ans (3 - 39 ans) et la littérature [4, 6, 7, 8, 9].

Les élèves/étudiants et les professions libérales sont les plus touchés dans notre série 50 % et 38,9 % car ce sont les couches qui possèdent plus d'engins à 2 roues servant comme moyen de déplacement. Notre résultat est conforme à la littérature [10, 11].

Sur le plan clinique les genoux flottants sont liés aux accidents de la voie publique comme le démontre notre travail (100 %) et d'autres auteurs comme Abalo A et al [10] au Togo (100 %), 98,46 % au JAPON selon Kazuhiko Y et al [12] et 97,4 % au Niger selon Abdoul et al [13] dans un contexte du non-respect du code de la route et les excès de vitesse. Ces accidents de la voie publique impliquent une moto pour 13 cas soit 72,22 % car en plus d'être un moyen de déplacement sont devenus des moyens de transport en commun pouvant supporter 3 à 4 passagers confirmé par d'autres études africaines [13, 14].

Le genou flottant est dû à un traumatisme de haute énergie qui affecte souvent d'autres parties du corps (tête, poitrine, abdomen). L'association avec une blessure à la tête est relativement fréquente selon Rethnam U et al [8] avec 3

cas chez 29 patients et Pietu G et al [9] avec 37,8 %. Ces résultats corroborent avec notre série (3 cas).

Une association d'autres entités lésionnelles traumatologiques comme une fracture pertrochantérienne, une luxation de la hanche ou encore une fracture acétabulaire homolatérale au genou flottant rendant difficile la prise en charge à l'orthopédiste-traumatologue par rapport à la durée de l'intervention qui est un faveur d'infection d'une part et d'autre part pour le patient avec la prolongation de la durée d'hospitalisation, les complications de décubitus, la décompensation des tares et les complications tardives telles que la nécrose de la tête fémorale n'ont pas l'objet d'une publication dans notre contré.

Les genoux flottants touchent indifféremment les deux membres, dans notre série. On note que l'atteinte prédominait du côté gauche à 55,56 % comme d'autres auteurs [10, 13, 14, 15] par exposition du membre pelvien gauche dans la circulation et le pied droit étant sur le système de freinage, il est le premier à atterrir sur le sol contrairement à Agoh S [11] et Rethman U [8] qui ont trouvé une prédominance du côté droit qui peut être lié à d'autres circonstances tels qu'auto-moto ou auto-auto.

Selon la classification de Cauchoix-Duparc [5] nous avons trouvé 8 cas d'ouvertures cutanées : 4 fémorales (3 type I, 1 type II) et 4 tibiales (2 type I, 2 type II). La taille de notre échantillon étant restreint dans la littérature l'ouverture de la jambe est la plus fréquente [9, 13, 14, 16] grâce à sa position anatomique au 1/3 supérieur ce sont des fractures qui se compliquent de lésions vasculaires provoquant des amputations, au 1/3 moyen l'os n'est couvert par la peau à sa face antéro-médiale d'où la fréquence des ouvertures et des infections, au 1/3 inférieur le tibia est couvert de tendons avec une vascularisation précaire à l'origine des pseudarthroses. A la cuisse le fémur est au centre d'une masse musculaire importante limitant les ouvertures.

En utilisant la classification de Fraser, nous avons trouvé une large prédominance du type I à 66,67 %. Ce résultat est similaire à d'autres auteurs [4, 9, 11, 13, 14]. Viennent ensuite les types II a : 16,67 %, II c : 11,11 % et II b : 5,5 %. Tous ces chiffres sont aussi cohérents avec les séries de Fraser RD [4] et Abdoul WAM [13].

Sur le plan thérapeutique, le délai moyen de prise en charge était de 16,2 jours (5 - 25 jours). Ce délai est supérieur à ceux de Rethman.U et al. [8] 2 jours et de Veith.RG et al. [17] 5,2 jours. Ce retard s'explique par la non disponibilité du matériel d'ostéosynthèse à l'hôpital, le bas niveau socio-économique des patients et le recours aux traitements traditionnels.

A cause des lésions associées et surtout d'entités lésionnelles traumatologiques homolatérales, la durée opératoire moyenne était de 3 heures (2 - 5 heures) similaire à l'étude de Pietu [9].

Nous avons réalisé une ostéosynthèse par plaque vissée au niveau fémoral dans 55,56 % et 27,78 % de clou centromédullaire ; ces fractures ont consolidées en moyenne à 9 mois (4 - 18 mois). Au niveau tibial, 50 % de plaque vissée, 16,7 % de clou centromédullaire et 16,7 % fixateur externe avec un délai de consolidation de 4 mois (2 - 12 mois). D'autres auteurs ont utilisés plus le clou

centromédullaire au fémur et au tibia dans un contexte de polytraumatismes ou urgences [9, 15].

Les complications sont de natures infectieuse avec 2 cas profond sur fixateur externe et une superficielle sur plaque et 1 cas de pseudarthrose aseptique du tibia, un constat aussi fait par Hans-Moevi A et al [15].

Le résultat fonctionnel a été jugé excellent pour 6 cas, bon dans 7 cas, acceptable dans 3 cas et mauvais dans 2 cas dans notre série; ce résultat est similaire à d'autres auteurs [9, 18].

Ce travail a des limites. D'une part l'étude était rétrospective avec un effectif réduit qui constitue une source de biais, nous n'avons pas de recul suffisant pour faire ressortir toutes les complications tardives. D'autre part il s'agissait d'un travail hospitalier qui ne saurait donner une idée exhaustive des genoux flottants au sein de la population générale ; de plus le nombre de cas étudiés est non significatif par rapport à la population locale.

## CONCLUSION

Le genou flottant est une entité traumatologique relativement rare et grave, survenant à tout âge avec une nette prédominance chez le sujet jeune de sexe masculin impliquant les engins à deux roues. Son incidence augmente avec la fréquence des accidents de la voie publique; il est la conséquence du traumatisme violent comme en témoigne la fréquence des lésions associées et des fractures ouvertes.

Son association avec d'autres entités rend encore plus difficile sa prise en charge en prolongeant le temps opératoire qui est facteur de risque infectieux, le séjour hospitalier des patients et la survenue des complications tardives.

## Conflit d'intérêt

Les auteurs ne déclarent aucun conflit d'intérêt en rapport avec la rédaction de cet article.

## RÉFÉRENCES

- 1- MC Bryde AM, Blake R. The floating knee : ipsilateral fractures of the femur and tibia. *J. Bone and Joint* 1974 ; 56-A, 6 : 1309.
- 2- Schiedts D, Mukisi M, Bouger D. Fractures de diaphyses fémorales et tibiales homolatérales. *Revue Chirurgicale Orthopédique* 1996; 82: 535-540.
- 3- Lundy DW, Johnson KD. « Floating knee » Injuries: Ipsilateral fractures of the femur and tibia. *J Am AcadOrthoSurg* 2001 ; 9 (4) : 238-45.
- 4-Fraser RD, Hunter GA, Waddell JP. Ipsilateral fracture of the femur and tibia. *J. Bone and Joint* 1978 ; 60-B, 4 : 510 – 515.
- 5- Cauchoix J, Duparc J, Boulez P. Traitement des fractures ouvertes de jambe. *Mém. AcadChir* 1957; 6: 811-22.
- 6- Karlstrom G, Olerud S. Ipsilateral fracture of the femur and tibia *J Bone Joint surg (Am)* 1977; 59: 240-243.
- 7- Hwan Tak H, Ho Poh W, Yin Peng L, Leann M. Predictors of outcome of floating knee injuries in adults *ActaOrthopScand* 2001; 72: 385-394.
- 8- Rethman U, Yesupalan RS, Nair R. The floating knee: epidemiology, prognosis indicators and outcome following surgical management. *J Trauma Manag Outcomes* 2007; 26; 1(1): 2.
- 9- Pietu G, Jacquot F, Fréron JM. The floating knee: a retrospective analysis of 172 cases *Rev ChirOrthopReparatrice*, 2007; 93(6): 627-634.

- 10- Abalo A, Randolph S, Ayouba G, Walla A, Dossim A. Genou flottant: épidémiologie et résultats du traitement. Niger J Orthop Trauma. 2011 ; 10(1) : 23-7.
- 11- Agoh S, Be J, Ouede R, Dogba E, Adibo G, Tuo N. Le genou flottant : à propos de 55 cas traités au Chu de Cocody à Abidjan. Tunisie Orthopédie 2010 ; 3(2) : 160 – 164.
- 12- Yokoyama K, Tsukamoto T, Aoki S. Evaluation of functional outcome of the floating knee injury using multivariate analysis. Arch Orthop Trauma Surg 2002; 122: 432-435.
- 13- Abdoul W A M, Garba I, Younssa H, Abdoul K S, Habibou D M M, Souna BS. Le genou Flottant post-traumatique à Niamey: Une étude de 38 cas. Health Sci. Dis 2017; 18 (3): 72-75.
- 14- Zrig M, Mnif H, Hammouda I, Abbadi A, Allagui M, Hamdi MF, Koubaa M. Le genou flottant: Etude rétrospective de 39 cas Tunisie Orthopédie 2008; 1(2): 165-170.
- 15- Hans-Moevi AE, Lawson O, Goukodadja, Ouedraogo A. Associated injuries and complications in floating knee management. EAOJ. 1995 ; 8 : 39-41.
- 16- Bel JC, Moyen B, Herzberg G. genou flottant : nouvelles options thérapeutiques. (Extrait de la rencontre annuelle de sofcot) [En français] 2000.
- 17- Veith RG, Winqvist RA, Hansen ST. Ipsilateral fractures of the femur and tibia J Bone and Joint 1984; 66-A (7): 991-1002.
- 18- Monka M, Zengui Z. F, Ngatse-Oko A, Moyikoua A. Genoux flottants. Résultats thérapeutiques à propos de 15 cas traités au CHU de Brazzaville. Médecine d'Afrique Noire 2016 ; 6312 : 635-642.