



Cas Clinique

Paralysie Faciale Périphérique Bilatérale : à Propos d'un Cas

Bilateral peripheral facial palsy: a case report

Andjock Nkouo YC^{1 4}, Bola Siafa A^{2 4}, Asmaou Bouba D^{1 4}, Mindja Eko D^{3 4}, Djomou F^{2 4}

- (1) Service ORL-CCF, Hôpital Général de Yaoundé-Cameroun
- (2) Service ORL-CCF, Centre Hospitalier Universitaire de Yaoundé- Cameroun
- (3) Service ORL-CCF, Hôpital Central de Yaoundé-Cameroun
- (4) Université de Yaoundé I, Faculté de Médecine et des sciences biomédicales, Département ORL-Ophtalmologie-Stomatologie.

Auteur correspondant :

Dr Yves-Christian Andjock Nkouo

Adresse e-mail : andjock_nkouo@hotmail.fr

Boite postale : 5408 Yaoundé, Cameroun

Mots-clés : Paralysie faciale périphérique bilatérale; Diagnostic; Yaoundé.

Keywords: Bilateral peripheral facial palsy; Diagnosis; Yaounde.

RÉSUMÉ

Les auteurs présentent le cas d'une patiente de 51 ans qui a présenté une paralysie faciale périphérique bilatérale simultanée. Les symptômes ont débuté suite à un syndrome grippal. Cet article a pour but de présenter l'originalité sémiologique, les difficultés du diagnostic étiologique et thérapeutiques de cette affection dans notre milieu. Il a également pour but de discuter les difficultés de l'usage de la classification de House et Brackman dans la diplopie faciale.

ABSTRACT

The authors hereby present a case of a 51 years old woman who presented with a simultaneous bilateral peripheral facial palsy. A symptomatology developed following an episode of flu. The aim of this article was to present the originality of the clinical features, the etiologic diagnosis difficulties and therapeutics in our milieu. This article also aimed to discuss the difficulties in using the House and Brackman classification in facial diplegia.

INTRODUCTION

Le nerf facial est le nerf crânien qui possède le plus long trajet intracanalair osseux. Ce qui explique sa grande vulnérabilité lors des processus inflammatoires intéressant le rocher. Le nerf facial est un nerf mixte qui a une fonction motrice, sensitive, sensorielle et végétative. Les symptômes de sa paralysie sont donc variés, ils dépendent du niveau d'atteinte du nerf.

Cette observation relève le cas peu fréquent d'une patiente qui a présenté une paralysie faciale périphérique bilatérale idiopathique simultanée, observée dans un hôpital de la ville de Yaoundé au Cameroun.

OBSERVATION

Il s'agit d'une patiente de 51 ans, secrétaire de direction, de confession religieuse catholique et célibataire.

La patiente a présenté quatre semaines après une hystérectomie totale, une fièvre et des myalgies. Le traitement proposé a été celui d'un accès palustre simple. L'évolution a été favorable. Une semaine après, la patiente a présenté au réveil une asymétrie faciale avec le visage dévié du côté droit et une fermeture incomplète de

l'œil gauche. On ne retrouvait aucune notion d'éruption cutané chronique, ni de piqûre de tique, et aucune notion d'exposition à une toxine. La patiente a consulté chez un médecin ophtalmologue qui lui a prescrit un traitement de nature inconnue. Une semaine après le début de la déviation faciale, l'évolution a été marquée par la bilatéralisation de l'atteinte, avec une impossibilité d'exécuter toute mimique faciale, l'impossibilité d'occlusion de la paupière droite. Devant ces symptômes la patiente a consulté dans notre service pour prise en charge.

L'examen clinique réalisé a mis en évidence :

Une sensation de visage figé chez la patiente, un larmoiement bilatéral, une dysgueusie, et une sécheresse buccale. Elle ne présentait pas de plaintes cochléo-vestibulaires.

L'examen général a présenté des paramètres hémodynamiques satisfaisants, une température normale.

L'examen ORL fait au repos a retrouvé un visage symétrique, mais complètement atone (Figure 1).




Figure 1 : Absence de déviation de l'hémiface

L'examen à la mimique a retrouvé une absence totale d'expression faciale, un signe de Charles-Bell bilatéral (Figure 2), une élocution difficile, une impossibilité de gonfler les joues.

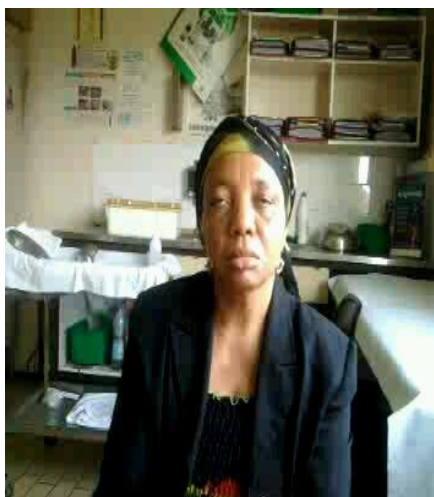

Figure 2 : Fermeture palpébrale bilatérale incomplète à la mimique

Le reste de l'examen ORL et du reste du corps était sans particularités.

La symptomatologie clinique a fait évoquer le diagnostic d'une paralysie faciale périphérique bilatérale encore appelé diplégie faciale ; le diagnostic étiologique de cette paralysie restait à investiguer.

Les examens paracliniques demandés ont retrouvés :

Une numération formule sanguine normale, une vitesse de sédimentation et une glycémie à jeun normales.

Les seuils auditifs étaient normaux à l'audiogramme tonal liminaire, la tympanométrie était normale et les réflexes stapédien étaient tous présents dans les deux oreilles.

Les sérologies HIV, herpes et la ponction lombaire étaient sans particularités.

L'électromyogramme a mis en évidence un bloc de conduction complet et sévère avec à la névrographie motrice, un nerf VII inexcitable dans les territoires supérieur et inférieur, une neurographie sensitive normale et une absence de signe de dénervation active sur les muscles peuciers.

Après ce bilan le diagnostic d'une paralysie faciale périphérique bilatérale idiopathique a été retenu.

Le traitement initial a consisté en une corticothérapie, de la prednisolone pendant 10 jours, suivie de la prescription de vitamine B. une kinésithérapie intensive (une séance quotidienne), et des mesures de protection oculaires.

La récupération a été lente et la patiente au 38^{ème} jour de traitement a présenté une nette amélioration. On notait une meilleure élocution, une meilleure occlusion palpébrale.

DISCUSSION

La paralysie faciale périphérique bilatérale encore appelée diplégie faciale est une entité anatomo-clinique rare [1]. Quelques cas ont été décrits dans la littérature [1]. Les séries les plus larges comptent 4 à 7 cas [2]. Les paralysies faciales périphériques bilatérales représentent 0,3 - 2% des paralysies faciales périphériques [3].

Elles intéressent toutes les tranches d'âge, l'intervalle le plus atteint concerne la tranche d'âge compris entre 11 et 58 ans [2,4], notre patiente avait 51 ans.

La répartition entre les deux sexes semble équilibrée [2].

Les diplégies faciales ont plusieurs étiologies. Dans la plupart des cas il s'agit d'une pathologie idiopathique [5, 6, 7]. Les autres étiologies décrites sont : infectieuses principalement virales (maladie de Lyme, Herpes, HIV,...) d'où le syndrome grippal souvent décrit [8]. Les étiologies sont aussi inflammatoires (sarcoïdose), métaboliques (diabète), néoplasique et neurologiques [8]. Le stress est l'antécédent le plus souvent retrouvé. Dans le cas clinique décrit, la patiente a eu une intervention chirurgicale quelques semaines avant l'apparition des premiers symptômes.

La présentation clinique initiale, peut-être déroutante pour le praticien. Contrairement aux atteintes unilatérales, il n'y a pas d'asymétrie faciale évidente. L'aspect de visage est figé, avec une musculature faciale atone. Les signes sensitifs, sensoriels et végétatifs sont ceux retrouvés dans les atteintes unilatérales, sauf qu'ici les deux côtés sont concernés.

Une des originalités de cette affection est la difficulté d'utiliser pour classer le niveau de sévérité l'échelle de House et Brackman. En effet cette classification est rendue difficile ici, du fait de l'absence d'asymétrie faciale. Ceci rend difficile la surveillance clinique de la récupération. Le moyen le plus objectif pour évaluer la sévérité et la récupération est l'électromyographie. Il évalue l'intensité de l'atteinte et la récupération. Plusieurs électromyogrammes doivent être réalisés. En milieu tropical cet examen reste peu accessible du fait des plateaux techniques parfois limités et de son coût.

La plupart des auteurs s'accordent devant une diplégie faciale idiopathique, à démarrer un traitement comportant des corticoïdes (prednisolone) et de la acyclovir [9]. La kinésithérapie garde aussi une place importante.

CONCLUSION

La diplégie faciale constitue un défi diagnostique et thérapeutique pour le praticien dans notre contexte. Dans la plupart des cas, elle reste idiopathique.

REFERENCES

1. Kilic R, Ozdek A, Felek S, Safak MA, Samim E. A case presentation of bilateral simultaneous Bell's palsy. *Am J Otolaryngol*. 2003 Jul-Aug; 24(4):271-3.
2. Kim YH, Choi JJ, Kim HM, Ban JH, Cho CH. Bilateral simultaneous facial nerve palsy: clinical analysis in seven cases. *Otol Neurotol*. 2008 Apr; 29(3):397-400.
3. Pothiawala S, Lateef F. Bilateral facial nerve palsy: a diagnostic dilemma. *Case Rep Emerg Med*. 2012;458371.
4. Gungor S, Gungor Raif S, Arslan M. Mask face: bilateral simultaneous facial palsy in an 11-year-old boy. *Pediatr Int*. 2013 Apr; 55(2):e35-7.
5. Morrow MJ. Bell's palsy and Herpes Zoster Oticus. *Curr Treat Options Neurol*. 2000 Sep; 2(5):407-16.
6. Palmer-morales Y, Zarate-Marquez RE, Prince-Velez R, Gonzalez-Mendez R. Moebius syndrome. Clinical case report. *Rev Med Inst Mex Seguro Soc*. 2013 Sep-Oct; (5):584-6.
7. Teller DC, Murphy TP. Bilateral facial paralysis: a case presentation and literature review. *J Otolaryngol*. 1992 Feb; 21(1):44-7.
8. Jacques S, Trippi AC, Shelden CH. Alternating Bell's palsy associated with diabetes mellitus. A report of four cases. *Bull Los Angeles Neurol Soc*. 1976 Apr; 41(2):78-81.
9. Hato N, Yamada H, Kohno H, Matsumoto S. Valacyclovir and prednisolone treatment for Bell's palsy: a multicenter, randomized, placebo-controlled study. *Otol Neurotol*. 2007 Apr; 28(3):408-13.