



Cas Clinique

Évolution du Détachement Séreux Rétinien de la Pré-Éclampsie : Apport de Rétinophotographie, de l'Angiographie à la Fluorescéine et de la Tomographie en Cohérence Optique

Evolution of a serous retinal detachment from pre-eclampsia: value of retinophotography, fluorescein angiography and optical coherence tomography

Mouinga Abayi D-A, Mve Mengome E

Service d'Ophtalmologie de l'Hôpital d'Instruction des Armées Omar Bongo Ondimba, Libreville / GABON, BP : 20404

Auteur correspondant : Mouinga Abayi, Service d'Ophtalmologie de l'Hôpital d'Instruction des Armées Omar Bongo Ondimba, Libreville / GABON, BP : 20404, mouingaabayi@yahoo.fr, Tél : + 241 62 86 90 84

Mots-clés : pré-éclampsie, décollement séreux rétinien, OCT, Angiographie rétinienne, Rétinophotographie

Keywords: pre-eclampsia, retinal serous detachment, OCT, Retinal angiography, Retinophotography

RÉSUMÉ

Les complications oculaires de la pré-éclampsie sont nombreuses. Les auteurs rapportent le cas d'une patiente enceinte de 9 mois, admise en gynécologie pour pré-éclampsie et chez qui un accouchement par césarienne était réalisé, suivi d'un flou visuel 4 j plus tard. L'acuité visuelle bilatérale était effondrée. Le Fond d'œil montrait un décollement séreux rétinien (DSR) et des lésions d'ischémie choroïdienne. L'angiographie à la fluorescéine montrait un retard de perfusion choroïdienne. L'OCT maculaire objectivait un DSR. La Patiente était mise sous traitement hypotenseur. Deux mois plus tard on notait une amélioration de l'acuité visuelle et une régression du DSR.

ABSTRACT

The ocular complications of preeclampsia are numerous. The authors report the case of a patient 9 months pregnant, admitted to gynecology for pre-eclampsia and in whom a cesarean delivery was performed, followed by visual blurring 4 days later. Bilateral visual acuity was collapsed. The fundus showed serous retinal detachment (RSD) and choroidal ischemia damage. Fluorescein angiography showed delayed choroidal perfusion. Macular OCT objected to RSD. The Patient was put on hypotensive treatment. Two months later there was an improvement in visual acuity and a regression of RSD.

INTRODUCTION

La pré-éclampsie peut se définir comme l'association d'une hypertension artérielle (HTA) à une protéinurie supérieure à 300 mg / 24 h ou supérieure à 2 croix à la bandelette urinaire à partir de la 20^{ème} semaine d'aménorrhée avec ou sans œdèmes des membres inférieurs (OMS) [1]. Il s'agit d'un problème de santé publique. C'est l'une des trois premières causes de mortalité maternelle dans le monde [1,2]. Elle est responsable de complications oculaires à type de rétinopathie hypertensive, de décollement de la rétine, de l'hémorragie du vitré [3]. Les auteurs rapportent le cas d'une patiente ayant présenté des complications oculaires liées à la pré-éclampsie, diagnostiquées et suivies par l'imagerie rétinienne.

OBSERVATION

Il s'agissait d'une patiente de 31 ans, enceinte de 37 SA, qui était admise en gynécologie pour pré-éclampsie avec HTA à 21/14 mm Hg. Un accouchement par césarienne était réalisé puis flou visuel s'installait brutalement 4 j plus tard. L'examen ophtalmologique à l'admission

objectivait une acuité visuelle à l'œil droit à 1/10, P14 et à l'œil gauche 2/10, P14. A la lampe à fente, l'examen était normal aux deux yeux. La pression intraoculaire était de 10 mm Hg aux deux yeux. Le fond d'œil montrait de façon bilatérale un rétrécissement diffus des artères, une dilatation veineuse, un décollement séreux rétinien avec des plis rétiens maculaires et des lésions multiples d'ischémie choroïdienne (fig 1). L'angiographie à la fluorescéine objectivait de façon bilatérale des tâches d'Elshnig sous forme de plages hypo et hyperfluorescentes aux temps précoces, qui augmentaient au cours de la séquence angiographique, avec aspect de pseudo-diffusions aux temps tardifs (fig 2). Le tout traduisait une ischémie choroïdienne. La tomographie en cohérence optique (OCT) maculaire montrait aux deux yeux une bulle de décollement séreux rétinien (DSR) avec une épaisseur maculaire à l'œil droit à 333 µm et à 543 µm à l'œil gauche (fig 3). La patiente était mise sous Traitement hypotenseur. L'évolution au bout de 2 mois montrait une acuité visuelle à 8/10 faible aux deux yeux. L'examen à la lampe à la fente était normal de façon bilatérale. Le fond d'œil objectivait aux deux yeux quelques plaques orangées disséminées au pôle postérieur et en périphérie et entourées par des

exsudats en mottes de laines (fig 4). A l'angiographie à la fluorescéine, les plaques orangées étaient hypofluorescentes à tous les temps de l'examen et étaient entourées par des exsudats hyperfluorescents aux temps précoces et qui le demeuraient jusqu'aux temps tardifs

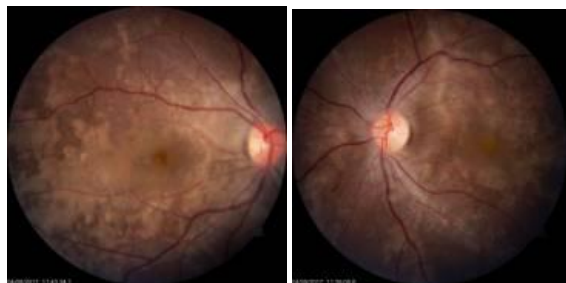

Figure 1 : fond d'œil ODG montrant le décollement séreux rétinien et les lésions d'ischémie choroïdienne.

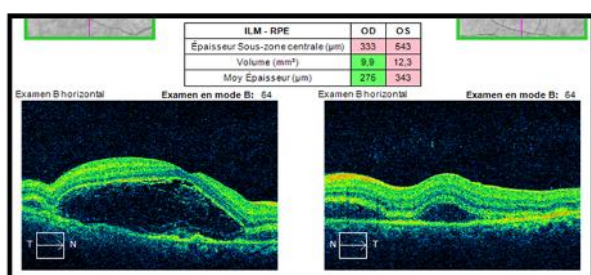


Figure 3 : OCT montrant le décollement séreux rétinien avec l'augmentation de l'épaisseur maculaire ODG.

(fig 5). L'OCT maculaire montrait une régression de l'œdème maculaire aux deux yeux, avec altération de l'épithélium pigmentaire et un aspect de décollement de l'épithélium pigmentaire drusenoïde (fig 6).

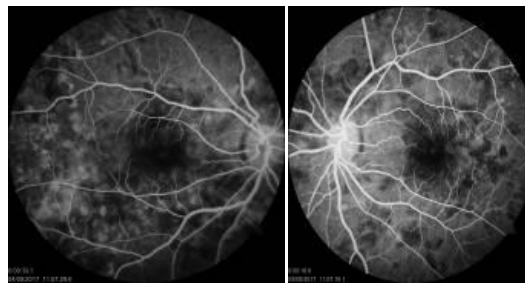


Figure 2 : Angiographie à la fluorescéine montrant l'ischémie choroïdienne sous forme de tâches d'Elschnig ODG.

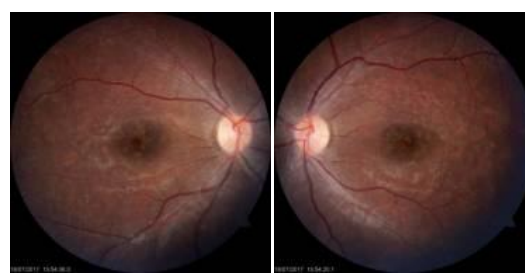

Figure 4 : Remaniement maculaire et rétinien bilatéral après régression du décollement séreux rétinien.

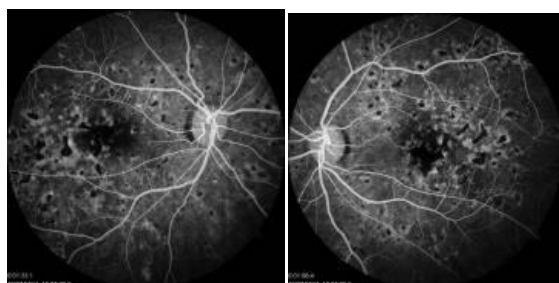


Figure 5 : Aspect cicatriciel de la rétine ODG, avec des formations hypo et hyperfluorescentes.

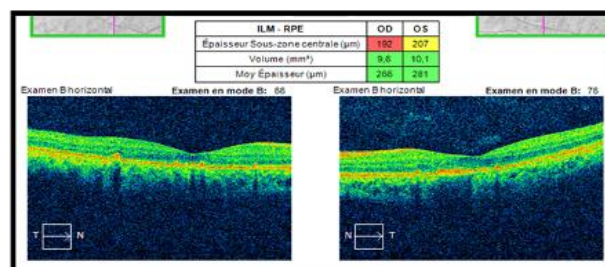


Figure 6 : Aspect OCT montrant une régression du décollement séreux rétinien, et un profil maculaire normal, avec décollement drusenoïde de l'épithélium pigmentaire.

DISCUSSION

Le DSR est une complication rare de la pré-éclampsie [4] [5]. Son incidence se situe autour de 1% pour les pré-éclampsies sévères et de 10% pour les patientes éclamptiques [6]. Le DSR de la pré-éclampsie est le plus souvent bilatéral et est plus fréquent chez les femmes primipares. La primiparité étant elle-même un facteur de risque de pré-éclampsie [7]. Il trouverait son origine à une ischémie choroïdienne [8] secondaire à un vasospasme artériolaire. L'atteinte de l'épithélium pigmentaire de la rétine conduit à une rupture de la barrière hémato-rétinienne avec fuite et accumulation de liquide et de protéine dans l'espace sous-rétinien [8]. Il existe un parallélisme entre degré de sévérité de la pré-éclampsie et importance du DSR. Cette ischémie choroïdienne est réversible à court terme, témoignant la

récupération visuelle quasi-complète dans tous les cas rapportés [6]. Les examens complémentaires sont en faveur de cette physiopathologie [5]. L'angiographie rétinienne à la fluorescéine objective un retard de perfusion de la choroïde. L'OCT maculaire a l'avantage d'être un examen non-invasif, le risque d'allaitement après l'angiographie peut être évité [9]; il est plus sensible que l'angiographie dans l'évaluation de l'ischémie maculaire choroïdienne dans la pré-éclampsie [9]. Il joue un rôle très important dans l'évaluation du décollement séreux rétinien.

CONCLUSION

Le DSR de la pré-éclampsie est une pathologie rare et de pronostic favorable. Ce diagnostic doit être évoqué chez toute patiente éclamptique. Le traitement anti-hypertenseur est de rigueur, même si la résolution

spontanée du DSR est la règle et en quelques semaines. Les examens complémentaires sont très importants dans le diagnostic et le suivi. L'OCT demeure l'examen de référence.

RÉFÉRENCES

- [1]. OMS ; Tendances de la mortalité maternelle sur la période 1990-2008 (Internet). (cité 27 mars 2015). Disponible sur: <http://www.who.int/reproductivehealth/publications/monitoring/9789241500265/fr/>. Google Scholar
- [2]. Lansac J, Berger C, Magnin G; Obstétrique pour le praticien; Masson, Paris. 1997: 165 – 176.
- [3]. Diallo J-W, Méda N, Ahnoux-Zabsonré A, et coll.; Les manifestations oculaires au cours de la pré-éclampsie sévère ou l'éclampsie au Centre Hospitalier Universitaire Sourô Sanou de Bobo Dioulasso ; Pan Afr Med J. 2015; 21: 49.
- [4]. Kane SC, Dennis A, da Silva Costa F, et coll.; Contemporary clinical management of the cerebral complications of preeclampsia; Obstet Gynecol Intern 2013; 2013: 10.
- [5]. Hage R, Gouhier J, Jean-Charles A, et coll.; Détachement de rétine et pré-éclampsie: à propos de trois cas; J Fr Ophtalmol 2012; 35: 824.e1- 824.e6.
- [6]. Vigil-De Gracia P, Ortega-Paz L; Retinal detachment in association with pre-eclampsia, eclampsia, and HELLP syndrom; Intern J Gynecol Obstet 2011; 114: 223 – 25.
- [7]. Srećković S B, Janićijević-Petrović M A, Stefanović I B, et coll.; Détachement sévère de la rétine maculaire révélant une pré-éclampsie ; Rev. Anesth.- Réanim. Med. Urg. Toxicol. 2015; 7: 25 – 27.
- [8]. Mohan AK, Al-Senawi RN, Mathew M, et coll.; Exudative retinal detachment in eclampsia. A management dilemma; Saudi Med J 2009; 0: 302 – 3.
- [9]. SRECKOVIC S B, JANICIJEVIC-PETROVIC MA, STEFANOVIC I B, et coll.; Bilateral retinal detachment in a case of preeclampsia; Bosnian journal of basic medical sciences 2011; 11: 129 – 131.