



Cas Clinique

Hernie Iléale à Travers le Foramen de Winslow Compliquée d'Occlusion Intestinale : Rapport de Deux Cas et Revue de la Littérature

Ileal Herniation of Winslow's Foramen in Intestinal Obstruction: Report of Two Cases and Review of the Literature

Boka Tounga Yahouza^{1*}, Yves-Zakari Kossi Odjo Dogbe², Oumar Bachar Loukoumi², Mahamat Hissene Tidjani³, M Gagara^{2,4}, H Daddy^{2,4}, MS Chaibou^{2,4}, Sani R.^{1,4}

Affiliations

- 1- Département de chirurgie ; Hôpital National de Niamey
- 2- Département d'anesthésie et réanimation de l'hôpital national de Niamey
- 3- Service d'imagerie de l'hôpital général de référence de Niamey
- 4- Faculté des sciences de la santé/Université Abdou Moumouni de Niamey, Niger.

Correspondance : Dr Yahouza Boka Tounga

BP : 238 Niamey, Niger.

Tel : +22798597850

E-mail : yahouzabokatounga@gmail.com

Mots-clés : Hernie interne ; iléon ; Chirurgie ; Foramen de Winslow ; Hôpital National de Niamey.

Keywords: Internal hernia; ileum; surgery; Winslow's foramen, Niamey National Hospital.

Article history

Submitted: 13 July 2024

Revisions requested: 6 August 2024

Accepted: 15 August 2024

RÉSUMÉ

La hernie interne à travers le Foramen de Winslow est une cause rare d'occlusion intestinale aiguë. Son diagnostic est le plus souvent réalisé en per opératoire. La présentation clinique de la hernie du Foramen de Winslow est non spécifique et le diagnostic préopératoire très difficile. Le diagnostic est à évoquer devant tout syndrome occlusif dont l'étiologie n'est pas clairement établie après réalisation d'une TDM abdominopelvienne. Nous présentons deux cas d'occlusion intestinale aiguë causée par une hernie de Winslow (l'un chez un patient de 71 ans et l'autre 35 ans). Le diagnostic a été établi en per-opératoire chez les deux patients. La prise en charge a consisté à la réduction de l'anse herniée et fermeture du defect péritonéal. Les suites opératoires ont été simples pour les deux patients sans récurrence précoce à un mois.

ABSTRACT

Internal herniation through the foramen of Winslow is a rare cause of acute intestinal obstruction. Its diagnosis is most often made intraoperatively. The clinical presentation Winslow's hernia is nonspecific and preoperative diagnosis very difficult. The diagnosis should be considered in front of any occlusive syndrome whose etiology is not clearly established after performing an abdominopelvic CT scan. We report two cases of acute intestinal obstruction caused by a Winslow hernia (one in a 71-years-old patient and the other 35 years old). The diagnosis was established intraoperatively in both patients. The treatment consisted of reduction of the herniated loop and closure of the peritoneal defect. In both cases, the postoperative course was simple with no early recurrences after one month.

INTRODUCTION

Le hiatus de Winslow est un foramen omental ou épiploïque est une zone anatomo-embryologique du tube digestive découverte par un médecin français (1669-1760) Jacob Winslow qui permet la communication entre le grand sac péritonéal située ventralement, avec le petit sac situé en arrière du petit omentum et l'estomac [1].

Les hernies internes de l'abdomen sont rares, car leurs fréquences ne représentent que 0,5 à 5,8% des causes d'occlusion intestinale et 0,2 à 2% de l'ensemble des hernies de l'abdomen. On distingue 3 types de hernie interne : hernie interne à orifice normal, paranormal et anormal. La hernie du foramen de Winslow (HFW), décrite par Blandin en 1823, est rare et représente 0,1 % de toutes les hernies abdominales et 8 % de toutes les

hernies internes [1, 2]. L'intestin grêle est l'organe le plus fréquemment impliqué, suivi par le cæcum et le colon ascendant [3,4]. La présentation clinique de l'HFW est non spécifique et le diagnostic tardif expose au risque d'ischémie et de perforation des viscères [2, 3]. Dans le contexte de sous-développement à moyens limités, nous rapportons deux cas hernie interne de Winslow diagnostiquée en peropératoire chez deux adultes opérés pour occlusion intestinale.

OBSERVATIONS

Observation 1

Patient âgé de 71 ans, hypertendu mal suivi, admis dans le service des urgences chirurgicales de l'Hôpital National de Niamey pour douleurs abdominales diffuses, vomissements alimentaires et arrêt de matières et des gaz. Cette symptomatologie évoluait depuis 96 heures. L'interrogatoire avait noté épisodes similaires de crises ayant cédé spontanément au bout de quelques heures dont la dernière remontait à deux semaines. Il n'a pas été retrouvé d'antécédent de chirurgie abdominale, ni de traumatisme abdominal. L'examen physique avait objectivé un syndrome occlusif avec une distension abdominale et important météorisme et asymétrie plus accentuée à droite. Les orifices herniaires pariétaux étaient libres et le toucher rectal sans particularité. Le reste de l'examen physique était normal. La radiographie de l'abdomen sans préparation a noté des niveaux hydro-aériques de type grêlique. Le scanner n'a été réalisé. L'hémogramme, la glycémie étaient dans les limites de la normale mais on une insuffisance rénale d'allure fonctionnelle (créatininémie à 160Umol/l et une hyperazotémie à 16,73Mmol/l). Le diagnostic d'occlusion intestinale aiguë a été retenu. Le patient admis au bloc opératoire ou une laparotomie médiane a été réalisée en urgence. L'exploration chirurgicale avait

permis de mettre en évidence l'engagement et l'incarcération d'une anse iléale dans Foramen de Winslow. En absence d'antécédent de chirurgie ou de traumatisme abdominal, l'origine congénitale de la hernie probable a été retenue. Le geste chirurgical avait consisté à la réduction de l'anse incarcerated par simple traction. L'anse étranglée était souffrante mais viable et elle fut repositionnée en intra-péritonéale. La Foramen de Winslow a été réalisée suturant le péritoine du pédicule hépatique sur le péritoine du fascia pré-rénale droit. Les suites opératoires ont été simples, reprises des transits au troisième jour. La sortie de l'hôpital a été autorisée au sixième jour post opératoire. Le patient est revu à un mois sans aucune plainte avec reprises de ces activités.

Observation 2

Une patiente âgée de 35 ans, admise aux urgences chirurgicales de l'Hôpital National de Niamey pour douleurs abdominales diffuses de survenue brutale ; vomissement post-prandial précoce et arrêt des matières et de gaz depuis 72 heures. Aucun antécédent de chirurgie abdominale ou de traumatisme abdominal n'a été retrouvé à l'interrogatoire. L'examen physique avait objectivé retrouver une défense abdominale diffuse et un important météorisme, le reste de l'examen normale toucher rectal sans particularité. Le diagnostic d'une occlusion intestinale a été évoqué. La radiographie de l'abdomen sans préparation a révélé la présence de niveaux hydroaériques de type grêlique. L'hémogramme, numération formule sanguine, glycémie, l'azotémie et la créatininémie étaient normaux. Le patient admis au bloc opératoire ou une laparotomie médiane a été réalisée en urgence. L'exploration chirurgicale avait permis de mettre en évidence l'engagement et l'incarcération d'une anse iléale dans Foramen de Winslow (Figure 3).

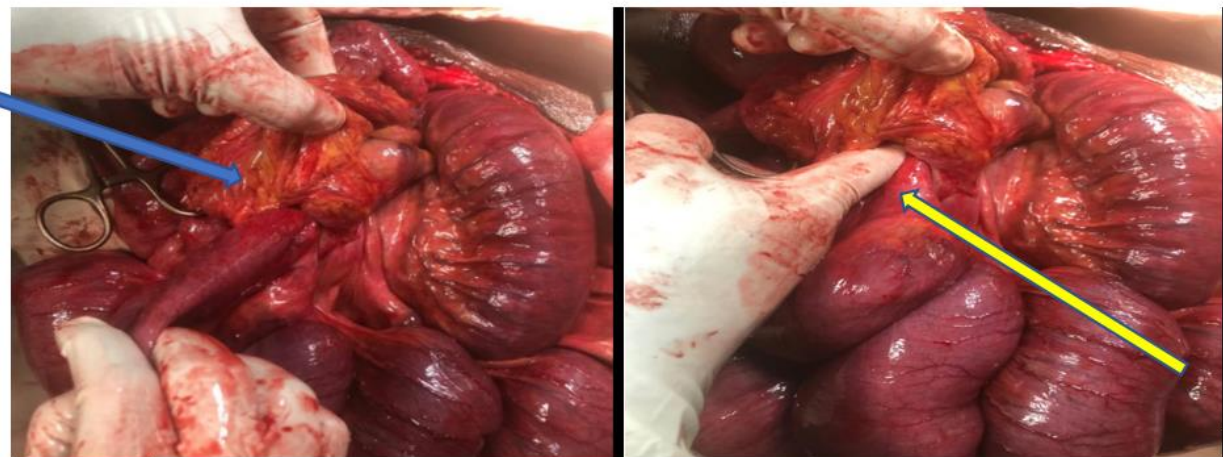

Figure 1. Image laparotomie de notre patient : peropératoire, confirmant que l'iléon s'est hernié à travers le foramen de Winslow(A) ; après réduction introduction digitale.

En absence d'antécédent de chirurgie ou de traumatisme abdominal, l'origine congénitale probable a été retenue. Le geste chirurgical avait consisté à la réduction de l'anse incarcerated par simple traction. L'anse étranglée était de bonne vitalité et elle fut repositionnée en intra-

péritonéale. La Foramen de Winslow a été réalisée suturant le péritoine du pédicule hépatique sur le péritoine du fascia pré-rénale droit. Les suites opératoires ont été simples, reprise du transit intestinal à j-6 post opératoire. La patiente a été sortie au 8ème jour post

opératoire. la patiente est revue à 3 semaines, sans aucune plainte.

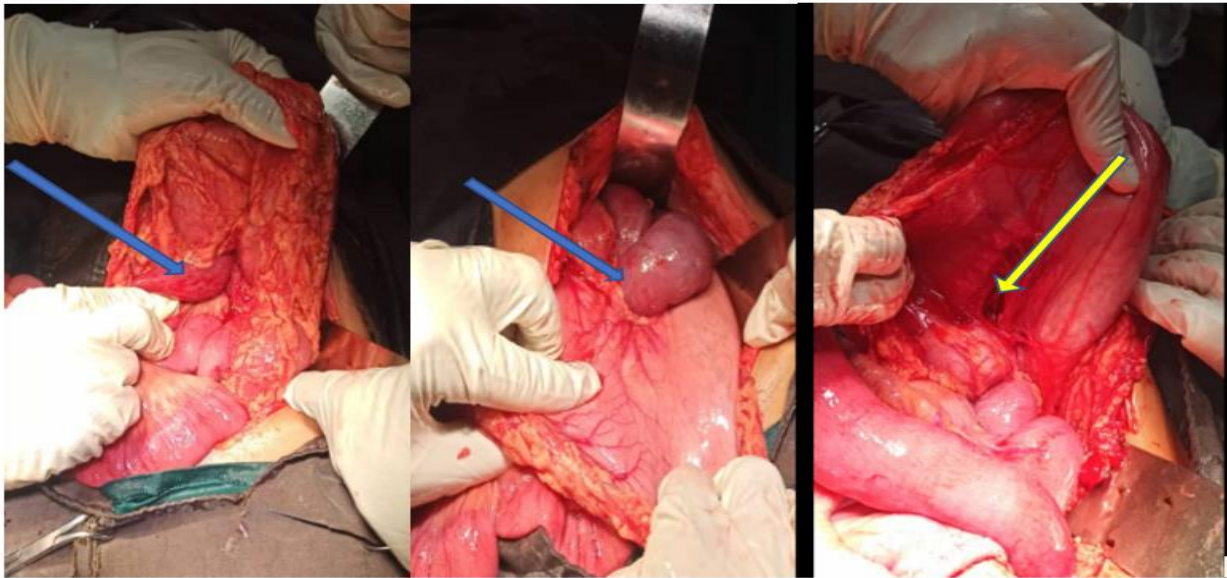


Figure 2 : Vue opératoire d'une hernie interne de Winslow avant(bleu) la réduction sur les faces de l'estomac et après réduction par taxis.

DISCUSSION

Les observations que nous rapportons constituent les deux premiers cas de hernie Winslow décrit dans notre pays. En effet, les hernies internes de l'abdomen sont rares, puisqu'elles ne représentent que moins de 1% des causes d'occlusion intestinale d'origine mécanique pour certains auteurs [1,3,6] et 0,5 à 5,8% pour d'autres [2]. Leur incidence par rapport aux autres hernies de l'abdomen est faible, estimée entre 0,2 et 2% [5]. Deux conditions définissent une hernie interne abdominale [3,4] : l'absence de chirurgie abdominale antérieure et un traumatisme afin d'éliminer une éventuelle hernie iatrogène postopératoire et le déplacement d'un ou des viscères intra abdominaux à travers un orifice intra péritonéal. Ces conditions ont bien été remplies dans les deux cas que nous apportons. La classification de cette hernie est basée selon l'organe concerné : - type I, intestin grêle (~ 65 % de tous les cas) ; - type II, iléon terminal, cæcum et côlon ascendant (~ 25 %) ; - type III, côlon transverse (~ 7 %) ; - type IV, vésicule biliaire, ou toute autre structure intra-abdominale telle que le grand épiploon. Les deux patients étant classés type I ; un patient était sexe masculin âgé et l'autre féminin jeune adulte. Les hernies internes de l'abdomen surviennent à tous les âges ce qui confirme les deux cas. Cependant, on note dans la littérature, une prédominance entre 38 et 48 ans [1,8]. Une étude portant sur 14 cas de hernies internes de l'abdomen, rapportait un âge moyen de 71 ans [4]. Le mode de diagnostique dans notre contexte est le plus souvent en per-opératoire mais on suspecte en absence de cause qui peut expliquer l'origine de l'occlusion. D'une manière général le mode de révélation habituel de la hernie interne est l'occlusion intestinale [1, 2, 9]. En revanche, actuellement, plusieurs auteurs montrent l'efficacité et la fiabilité du scanner abdominal non

seulement pour confirmer le diagnostic de l'occlusion intestinale, mais aussi pour préciser le siège et le type de la hernie interne et la laparoscopie diagnostique [2, 4, 5, 10]. Dans les deux cas que nous rapportons, le diagnostic a été posé en per opératoire. Moins de 232 cas ont été répertoriés dans la littérature depuis 1834, date de la première observation par Blandin [4] à aujourd'hui. En présence de la difficulté liée à la rareté de ce type de présentation, le diagnostic est souvent réalisé en per-opératoire [4]. La tomodensitométrie abdominale reste le meilleur examen diagnostique dans la pathologie occlusive. Il permet dans ce cas précis, la mise en évidence d'un élargissement de l'espace inter-porto-cave (hiatus de Winslow), associé à la présence anormale d'un segment digestif dans l'arrière cavité des épiploons. Nos patients ne présentaient aucun antécédent de chirurgie abdominale. L'hypothèse congénitale peut donc être retenue. L'occlusion par hernie Winslow survient majoritairement chez les sujets jeunes se sexes masculins [9]. Sa survenue chez l'adulte est rarissime. L'anse intestinale a été de bonne vitalité dans nos 2 observations. Ceci serait dû au diagnostic précoce et une prise en charge rapide. La laparotomie demeure le principal recours thérapeutique [1-3]. Néanmoins, certains auteurs recommandent un abord coelioscopie premier [8, 9, 10, 11]. En raison de sa rareté, il n'existe pas d'algorithme établi pour la prise en charge des patients présentant une hernie. Néanmoins, depuis les premiers cas publiés selon une approche laparoscopique en 2009, plusieurs études conseillent la laparoscopie en première intention pour le diagnostic et, si cela est possible, pour la résection intestinale [9, 10]. Les suites opératoires étaient simples pour nos patients conforme, dans une revue de littérature de Moris et coll., sur 15 cas, aucun des patients - avec ou sans fermeture du foramen -

n'a souffert de complication postopératoire et aucun n'a présenté de récurrence sur un suivi allant de 1 jour à 21 mois [11].

CONCLUSION

Les hernies internes de l'abdomen sont rares, mais doivent être évoquées devant toute occlusion intestinale aiguë chez un malade jamais opéré ou non sans étiologie précise. Le diagnostic de la hernie de Winslow est le plus souvent en per-opératoire dans les pays à ressources c'est le cas de nos deux patients.

CONFLIT D'INTERETS

Les auteurs n'ont signalé aucun conflit d'intérêts.

DISPONIBILITE DES DONNEES

Toutes les données sont incluses dans le contenu de l'article.

DECLARATION DE FINANCEMENT

Les auteurs n'ont obtenu aucun financement pour cette recherche.

DECLARATION POUR LES PARTICIPANTS HUMAINS

Cette étude a été prouvée par le doyen de la faculté des sciences de la santé et les principes de la déclaration d'Helsinki ont été respectés.

REFERENCES

1. Mathias J, Phi I, Bruot O, et al. Hernies internes. EMC Radiologie et imagerie médicale : abdominale-Digestive 2008. Disponible sur : <https://www.emconsulte.com/article/195777/hernies-internes>.
2. Buisset C, Postillon A, Aziz S, et al. Laparoscopic management of an ascending colon hernia through the foramen of Winslow. *J Surg Case Rep* 2020 ;2020 : rjaa283.
3. Moris D, Tsilimigras DI, Yerokun B, et al. Foramen of Winslow hernia: a review of the literature highlighting the role of laparoscopy. *J Gastrointest Surg* 2019 ;23 :2093-9.
4. Van Boeckel V (1), Arenas-Sanchez M (1), Legrand M (1), Maillart JF (1), Postal A (1) : Hernie caecale du foramen de Winslow : revue *Med liège* 2023 ;78 ,7-8 ;423-426.
5. Blandin P. — *Traité d'anatomie topographique ou Anatomie des régions du corps humain* (2ème Ed.). GermerBaillière, Paris, 1834, 680.
6. Carli P, Riou B, Télion C.— *Hernies internes. Urgences médico-chirurgicales de l'adulte*. Arnette, Deuxième édition, Paris, 2004, 522.
7. Williams AM, Pickell Z, Shen MR, Sangji N. Cecal bascule herniation through the foramen of Winslow. *Autops Case Rep* 2021 ;11 :1-6.
8. Kelahan L, Menias CO, Chow L. A review of internal hernias related to congenital peritoneal fossae and apertures. *Abdom Radiol* 2021 ;46 :1825-36.
9. Tatagari V, Devine A, Cronin B, Vaughn D. Internal herniation of the right colon through the foramen of Winslow : a case report. *Int J Surg Case Rep* 2022 ;94 :1-3.
10. Webb LH, Riordan WP. Internal herniation of the cecum through the foramen of Winslow. *Am Surg* 2009 ;75 :1252-3.
11. Moris D, Tsilimigras DI, Yerokun B, et al. Foramen of Winslow hernia: a review of the literature highlighting the role of laparoscopy. *J Gastrointest Surg* 2019 ;23 :2093-9.