Case Report

Arhinie Congénitale A Yaoundé: A Propos D'un Cas

Congenital Arhinia in Yaounde: A Case Report

Djomou F[1], Mindja Eko D[2], Meva'a Biouélé RC[2], Ngaba Mambo ON[2], Akon à Bidias N[3], Ndjolo A[4]

1. Service d'ORL et de chirurgie cervico-facial, CHU de Yaoundé
2. Service d'ORL et de chirurgie cervico-facial, Hôpital Central de Yaoundé
3. Résidente ORL-CCF FMSB UYI
4. Service d'ORL et de chirurgie cervico-facial, Hôpital Général de Yaoundé

Auteur correspondant : Dr François DJOMOU ORL Centre Hospitalier et Universitaire de Yaoundé B.P. 11708 Yaoundé. *E-mail* : frandjom@yahoo.fr Tél : (237) 699 85 93 38

RÉSUMÉ

L'arhinie congénitale est une malformation très rare. Elle est définie comme l'absence totale des structures nasales associée ou non à d'autres malformations congénitales notamment celles du système nerveux central. L'étiopathogénie n'est pas clairement établie. La présentation clinique est caractérisée par un compromis esthétique et une détresse respiratoire variable. Le diagnostic est clinique et radiologique. A propos d'un cas d'arhinie congénitale isolée, nous discutons son étiopathogénie, la présentation clinique, les principaux diagnostics et l'approche thérapeutique.

Mots clés. Arhinie, congénitale, Yaoundé

ABSTRACT

Arhinia is the congenital absence of the nose and nasal structures. It is a very rare affection. It can be isolated or present in the context of a polymalformation syndrome notably of the central nervous system. The pathogenesis is not clearly established. The clinical presentation is characterized by esthetic compromise and respiratory distress of variable degree. Diagnosis is both clinical and radiologic. A propos a case in a newborn, with isolated congenital arhinia, we discuss its pathogenesis, clinical presentation, diagnostic principles and therapeutic approach.

***KEY WORDS*:** Arhinia, congenital, Yaounde

INTRODUCTION

L'arhinie congénitale est une malformation très rare (1/ 150000). Elle est définie comme l'absence totale des structures nasales associée ou non à d'autres malformations congénitales. Il y a à ce jour 41 cas dans la littérature depuis 1931. Elle est souvent associée à d'autres malformations congénitales. Les modalités de reconstruction ne sont pas encore clairement établies.

CAS CLINIQUE

Il s'agissait d'un nouveau-né de huit jours de vie de sexe féminin, référé du centre Mère et Enfants de la Fondation Chantal BIYA de Yaoundé pour une malformation nasale (Figure 1). La mère était âgée de 27 ans, G4P4004, sans pathologie chronique connue. La grossesse a été suivie dans un centre de santé par une sage-femme. La mère a fait quatre consultations prénatales, débutées à 16 semaines d'aménorrhée (SA). Il y a une notion d'accès palustre à 16 SA traité par la quinine.

Dans les bilans effectués, il y avait : groupage sanguin B rhésus positif, sérologie TPHA/VDRL positive non traitée, sérologie AgHBS négative. Les sérologies pour toxoplasmose, rubéole, cytomégalovirus et herpès n'avaient pas été faites. Une échographie obstétricale faite à 20 SA avait montré une grossesse monofoetale intra-utérine normalement évolutive. L'accouchement a eu lieu dans un centre de santé. L'âge gestationnel était de 41 SA + 5 jours et la durée de travail de 11 heures.

L'accouchement a été eutocique par voie basse avec une présentation céphalique. A la naissance le cri a été immédiat, le score d'Apgar à 8 et 9/10 ; le poids de naissance était de 2550g. L'enquête de système a révélé une dyspnée intermittente et une apnée lors des tétées. L'examen physique a révélé une absence totale de pyramide nasale, une absence d'orifices narinaires avec des paramètres vitaux stables. Il n'y avait pas d'autres malformations morphologiques visibles.

Le diagnostic d'arhinie complète a été posé. Le scanner du massif facial a confirmé l'absence totale de la pyramide nasale, des fosses nasales, et des sinus. Il n y avait pas d'autre malformation de la face et du parenchyme cérébral (Figure 2). Les échographies du cœur et de l'abdomen étaient normales. La pose d'une sonde oro-gastrique pour gavage a été réalisée ainsi qu'une canule de Guedel.

Figure 1 : absence totale de la pyramide nasale

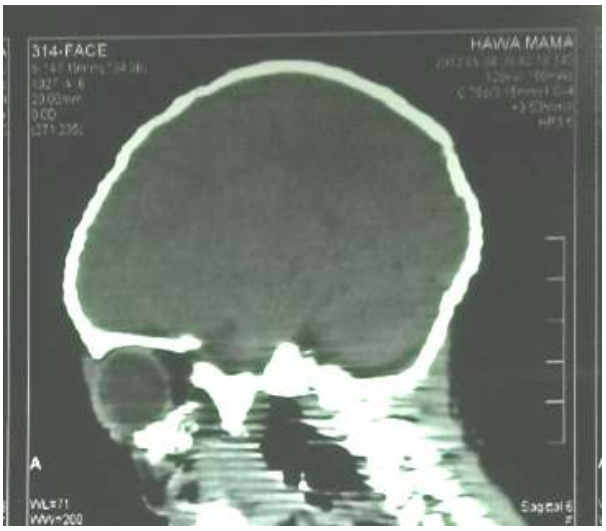

Figure2 : Aspect scannographique revelant une agenesie des elements nasosinusiens.

DISCUSSION

L'arhinie congénitale est une malformation très rare (1/150000). Olsen et McGlone ont retrouvé 41 cas dans la littérature depuis 1931[1 ,2]. Dans la plupart des cas aucun facteur de risque maternel n'est retrouvé. Les cas d'arhinie isolée sont très rares comme c'était le cas chez notre patiente. Palmer et al ont retrouvé en majorité une association avec des malformations du SNC, des yeux (absence d'yeux, cyclope), des oreilles et de la face (division labio palatine) [3]. Plusieurs cas d'association à des anomalies chromosomiques (anomalies du chromosome 9, 3, 12 et 13) ont été retrouvés. Quelques cas familiaux ont été décelés dans ce même contexte [1].

La pathogénie n'est pas connue, plusieurs théories ont été évoquées. Selon Palmer et al l'arhinie serait due à une croissance insuffisante des processus nasaux latéral et médial ou encore à la fusion prématurée du processus nasal médial et du processus maxillaire [3]. Selon Berger et al elle serait le résultat d'un défaut d'absorption de la muqueuse nasale primitive ou de la migration anormale de la crête neurale [4].

La présentation clinique se résume à une détresse respiratoire plus ou moins sévère et à une malnutrition du fait des difficultés d'alimentation. Une classification a pu être établie par Cohen et al en arhinie totale dans laquelle on retrouve une absence totale de pyramide nasale et de bulbe olfactif tandis que dans l'arhinie partielle seulement une narine est présente avec ou non un bulbe olfactif [5].

Le diagnostic anténatal dans notre cas n'a pas pu être fait. La plupart des cas qui ont été diagnostiqués en anténatal étaient associés à d'autres malformations de la face, des yeux, des oreilles et du SNC. Dans les 41 cas documentés, Cusick et al étaient les seuls à retrouver un cas de diagnostic anténatal lorsque l'arhinie était isolée [6]. Le scanner du massif facial permet de faire le diagnostic de l'arhinie en général en post natal. L'IRM permet de confirmer l'absence de bulbe olfactif.

Les modalités de prise en charge ne sont pas clairement établies. Les buts de la reconstruction sont fonctionnels (permettre la respiration nasale) et esthétiques (favoriser insertion sociale de l'enfant). Les moyens sont médicaux et chirurgicaux. Les moyens médicaux sont limités aux mesures générales : la mise en place d'une sonde oro gastrique pour gavage et d'une canule de Guedel. Les moyens chirurgicaux sont la trachéotomie et la chirurgie de reconstruction. Notre patiente n'a bénéficié que des mesures générales. La plupart des auteurs s'accordent sur le fait que la reconstruction doit se faire vers 3 ans lorsque le développement facial est presque complet [7]. Muhlbaeur a été le seul à réaliser une reconstruction en période néonatale [8]. Certains auteurs procèdent à une trachéotomie et repoussent toute chirurgie à l'âge pré maternel. D'autres auteurs laissent l'enfant en respiration buccale s'il semble la tolérer. La plupart des auteurs s'accordent sur le fait que la chirurgie ne doit pas être repoussée à l'adolescence pour favoriser l'intégration sociale. Une technique chirurgicale a été clairement décrite en 2009 par Brusati et al en Italie dans laquelle on procède à une ostéotomie maxillaire, la création d'un nouvel épithélium nasal par des greffes de peaux et l'utilisation d'un lambeau costochondral pour refaire les structures de la pyramide nasale [9]. Très peu de cas ont été opérés. Les résultats sur le plan fonctionnel et esthétique sont satisfaisants selon Brusati et al. C'est le lieu de dire que si la reconstruction est difficile dans les pays développés, elle l'est encore plus dans les pays sous-développés où le plateau technique est généralement pauvre.

Le pronostic de l'arhinie congénital est défavorable : 20 survivants en 2000 [10]. Le décès est dû en pré opératoire à la détresse respiratoire, à l'association à d'autres malformations congénitales et à la susceptibilité aux infections. En post opératoire, le décès est dû à la lourdeur de l'intervention qui rend la réanimation difficile et aux complications post opératoires

(septicémies). En conclusion l'arhinie congénitale est une malformation très rare. Elle est souvent associée à d'autres malformations. Le diagnostic anténatal est difficile lorsque l'arhinie est isolée. Les modalités de prise en charge ne sont pas clairement établies. Le pronostic est le plus souvent défavorable.

RÉFÉRENCES

[1] Olsen O, Gjelland K, Reigstad H, Rosendahl K. Congenital absence of the nose: a case report and literature review. PediatrRadiol 2001;31:225-32.

[2] McGlone L.Congenital arhinie. J Ped Child Heaith 2003;39:474-76.

[3] Palmer C R, Thomson H G. Congenital absence of nose: a case report. Can J Surg1967; 10:83-6.

[4] Berger M, Martin C. Total arhinogenesis apropos of an unusual case.RevLaryngol Total Rhinol1969;90:300-19.

[5] Cohen D, Goitein K J. Arhinia revisited. Int J PediatrOtorhinolaryngol1987;25:237-44.

[6] Cusick W, Sullivan CA, Rojas B, Poole AE, Poole DA. Prenatal diagnosis of total arhinie. Ultrasound ObstetGynaecol 2000;15:259-61.

[7] Cole RR, Myer CM, Bratcher GO. Congenital absence of the nose: a case report. Int J Pediatric Otorhinolaryngol1989;17:171-77.

[8] Muhlbauer W, Schmidt A, Fairley J. Simultaneous constructionof an internal and external nose in an infant with arhinia. PlastReconstrSurg1993 Apr ;91:72-5.

[9] Brusati R, Donati V, Marelli S, Ferrari M. Management of a case of arhinia: a case report. Journal of plastic, reconstructive and anesthesic surgery 2009;62:206-10.

[10] Meyer R. Total external and internal construction in arhinia.Plast Reconstr Surg 1997 Feb;99:534-42.