



Cas Clinique

Hernie de Spiegel : à Propos d'un Cas

Spigelian hernia : A case report

M. Diallo¹, M. Konaté¹, I.K. Diakité¹, Haidara D¹, M. Keita¹, M. Maiga¹, A. Samaké¹, Touré B², Sanogo M³, Togo T⁴

- (1) Centre de santé de référence de la commune VI du district de Bamako
- (2) Service de chirurgie générale du centre de santé de référence de la commune III
- (3) Service de chirurgie générale du centre de santé de référence de la commune I
- (4) Service d'urologie du CHU du Point G

Auteur correspondant : Dr Mamadou Diallo

Tel : (00223) 76361702, email :

drdiallom@yahoo.fr

Mots-clés : hernie de Spiegel, diagnostic, traitement, CSRéf CVI

Keywords: Spigelian hernia, diagnostic, treatment, CSRéf CVI

ABSTRACT

The spigelian hernia or ventral lateral hernia is an unusual dehiscence appearing on the line or spigelian semi-lunar fascia. It is a rare clinical entity and represents 0,1% at 1% of hernia. We report the observation of a patient aged 65 who presented a voluminous para umbilical tumefaction right partially reducible. Spigelian hernia was suspected on clinical examination. A ultrasound has suspected spigelian hernia with the small intestine mobile. A simple suture was performed after reintegration of the bag containing the small intestine. The suite postoperative were simple 2 year after.

RÉSUMÉ

La hernie de Spiegel ou hernie ventrale latérale est une déhiscence inhabituelle apparaissant sur la ligne ou fascia semi-lunaire de Spiegel. C'est une entité clinique rare, représente 0,1 à 1% des hernies. Nous rapportons l'observation d'une patiente âgée de 65ans qui consulte pour tuméfaction para ombilicale droite réductible partiellement. Une hernie de Spiegel était suspectée à l'examen clinique. Une échographie suspectait une hernie de Spiegel. Une simple raphie était réalisée après réintégration du sac contenant des anses adhérentes. Les suites opératoires étaient simples avec un recul de 2 ans.

INTRODUCTION

La réputation de la rareté de la hernie de Spiegel est connue, elle constitue 0,1 à 1% des hernies de la paroi abdominale [1]. C'est une hernie généralement localisée en para et sous ombilicale, située dans la ligne semi lunaire (aponévrose du petit oblique et du transverse) [2]. Elle peut contenir l'épiploon, le grêle ou le colon et son contenu peut être réductible ou non [2,3]. Son diagnostic positif est radiologique et la chirurgie constitue son unique traitement. A travers cette observation, nous essayons d'en soulever les aspects diagnostiques et thérapeutiques à travers une revue de la littérature.

OBSERVATION CLINIQUE

Nous rapportons le cas d'une patiente âgée de 65 ans, mère de 10 enfants, obèse, présentant depuis 6 ans une masse para rectale droite en sous ombilicale, augmentant progressivement de volume, sans trouble de transit et sans altération de l'état générale. A l'examen il s'agissait d'une masse d'environ 25x12 cm, molle, non douloureuse et réductible partiellement, sans signe inflammatoire en regard (Fig. 1,2).

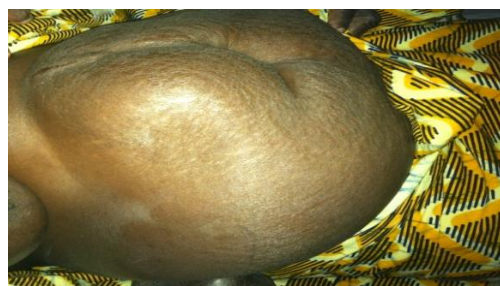

Figure 1 : volumineuse masse para et sous ombilicale droite.

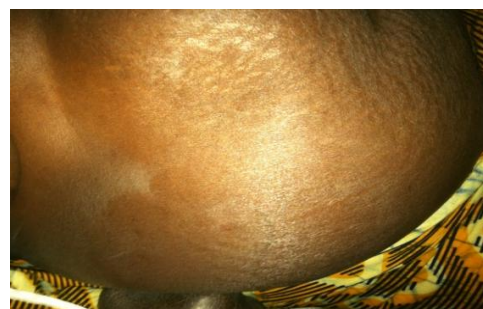

Figure 2 : volumineuse masse para et sous ombilicale droite.

L'échographie avait suspecté une hernie de Spiegel. L'exploration chirurgicale a trouvé en sous aponévrotique un volumineux sac herniaire d'environ 30cm divisé en deux lobes contenant l'intestin grêle et l'épiploon qui étaient viables (Fig. 3).

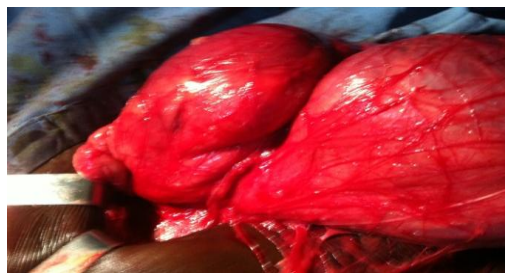

Figure 3 : volumineux sac herniaire et le large collet de la hernie

A la pression l'épiploon était réductible, alors qu'une partie de l'intestin grêle adhérait au sac herniaire. Un collet large d'environ 5cm a permis la réintégration facile du sac herniaire avec son contenu. La réfection pariétale a été faite par des points en X au fil résorbable et fermeture sans drainage. Les suites opératoires immédiates ont été simples et la patiente est sortie le lendemain. Avec un recul de deux ans les suites opératoires sont restées simples (Fig. 4)

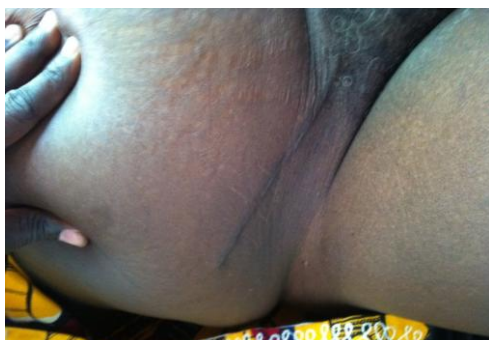


Figure 4 : cicatrice chirurgicale vue à un an

DISCUSSION

Les hernies de Spiegel sont rares [1,2]. Elles correspondent à la protusion d'un sac péritonéal à travers un orifice anatomique acquis ou congénital de la ligne de Spiegel [1]. Leur incidence est en nette augmentation vu l'amélioration des techniques d'imagerie moderne [1]. Les hernies de Spiegel surviennent à n'importe quel âge avec un pic entre 40 et 70 ans [3,4]. Elle touche aussi bien la femme que l'homme [3,5]. Il existe des facteurs prédisposant telle qu'une hyperpression intra abdominale secondaire à l'obésité morbide, les grossesses multiples et la toux chronique. La perte rapide de poids chez les patients obèse peut également jouer un rôle [1]. Notre patiente était une femme de 65 ans, grande multipare et obèse. La hernie se développe en situation interpariétale entre le muscle oblique externe en avant et le muscle oblique interne et le transverse en arrière. Dans la plupart des cas, le sac herniaire contient l'épiploon, le grêle, le cœcum, l'appendice ou le sigmoïde [2, 3,6]. Certains auteurs retrouvent un contenu atypique tel que l'estomac, la vésicule biliaire, le diverticule de Meckel, un ovaire, un myome utérin ou un nodule d'endométriose [1]. Dans notre cas le contenu du sac herniaire était l'intestin grêle

et l'épiploon. Le collet de la hernie est en général étroit de 0,50 à 2 cm, et de ce fait, il est responsable d'incarcérations et d'étranglement avec syndrome occlusif [2,6]. Dans notre cas le collet était large d'environ 5 cm.

Les signes cliniques sont peu spécifiques. L'échographie et surtout la tomодensitométrie sont utiles au diagnostic [1]. Notre patiente a présenté les signes cliniques d'une hernie et l'échographie a suspecté le siège au niveau de la ligne semi lunaire a été décrite pour la première fois par Adriaan van der Spiegel en 1645 [2]. Elles objectivent le sac herniaire entre les muscles oblique externe et interne, ainsi que la solution de continuité au niveau de la ligne de Spiegel [2,6]. Dans notre contexte nous n'avions pas demandé la tomодensitométrie car le diagnostic a été possible avec le volume de la hernie et l'échographie.

Le traitement de la hernie d Spiegel est chirurgical [1], habituellement par voie d'abord latéral. La laparotomie médiane n'est indiquée qu'en cas d'étranglement herniaire, permettant une manipulation plus facile du contenu herniaire et une exploration complète de la cavité abdominale [2,6]. Notre patiente a été opérée par voie latérale dont l'exploration chirurgicale avait trouvé en sous aponévrotique un volumineux sac herniaire qui a été réintégré sans ouverture. Une raphie simple de la hernie a été réalisée. Actuellement, l'approche coelioscopique est une nouvelle voie permettant de traiter la hernie et de mettre une plaque si l'état local le permet [5,7]. La voie conventionnelle est toujours de mise surtout dans les hernies de grosse taille [8]. Dans notre cas la hernie était de grande taille.

CONCLUSION

La hernie de Spiegel est une affection rare, le diagnostic clinique est parfois difficile, mais le scanner garde une grande sensibilité pour la confirmation du diagnostic. Le risque d'étranglement non négligeable impose un traitement chirurgical. Dans notre contexte, les signes cliniques et l'échographie ont suffi pour le diagnostic d'une hernie de grande taille.

RÉFÉRENCES

- Alan T Richards . Spigelian Hernias. Operative Techniques in General Surgery 2004 ; 6 : 228-239
- A Ribetro, J Cruz, M Moeira. Intestinal obstruction induced by a giant incarcerated spigelian hernia. Case report and review of the literature. Sco Paulo Med J 2005 ; 123 :148-50.
- J Marchall, A Vergis. Radiology for the surgeon : soft-tissue case 53. Can J Surg 2004 ; 47 :119-120.
- Emmanuel Koutaba, C Mboutol Mandavo, N Motoula Latou, CD Nzaka Moukala, JC Mieret, B Atipo Ibara. Hernie de Spiegel chez l'enfant : A propos d'un cas au CHU de Bazzaville. Health Sci. Dis. 2016 ; 17(3) :
- J E Wiedeman, J Clay. The open mesh repair of Spigelian hernia. Am J Sur 2008 ; 196 :460-462
- A.F. Rakototiana, H.N. Rakoto-Ratsimba, F.A. Hunald, N. Razafimanjato, H. Rambel. Hernie de Spiegel compliquée d'une fasciite nécrosante de la paroi abdominale : A propos d'un cas. Revue tropicale de Chirurgie 2008 ; 2 : 5-7.
- Karim Ibn Majdoub Hassani, Fayimzohra Zahid, Hicham Anoune, Imane Toughrai, Said Ait Laalim, Khalid MAzaz. Hernie de Spiegel : A propos d'un cas. Pan Afr Med J. 2010 ; 4 : 5.
- M. Abid, R. Mzali, N. Trabelsi, M. Ben Amar, M.I. Beyrouti. Hernie de Spiegel : a propos d'un cas et revue de la littérature. J.I.M.Sfax 2009 ; 17(18) : 36-37.