



## Cas Clinique

# Syndrôme de Terson Consécutif à une Hémorragie Sous-Arachnoïdienne chez une Patiente de 29 Ans

*Terson syndrome following subarachnoid haemorrhage in a 29 year old female*

Bello Figuim<sup>(1,2)</sup>, Bijevé Moussa Marcel<sup>(1,3)</sup>, Nassourou Oumarou Haman<sup>(1,3)</sup>, Douanla Ghomo. Arnaud<sup>(1,3)</sup>, Mbélé Messanga Ghislain Innocent<sup>(1,2)</sup>, Lékane Tsafack Nadine Arielle<sup>(1,2)</sup>, Djientcheu Vincent de Paul<sup>(1,3)</sup>

(1) Département de Chirurgie et Spécialités, Faculté de Médecine et des Sciences Biomédicales, Université de Yaoundé I  
(2) Service de Neurochirurgie, Hôpital Central de Yaoundé  
(3) Service de Neurochirurgie, Hôpital Général de Yaoundé

**Auteur correspondant :**

Dr Bello Figuim  
BP : 25552 Messa Yaoundé  
Téléphone : +237 696565761  
Email : [bellofiguim@gmail.com](mailto:bellofiguim@gmail.com)

**Mots-clés :** syndrôme de Terson, hémorragie sous arachnoïdienne.

**Keywords:** Terson's syndrome, subarachnoid hemorrhage

**RÉSUMÉ**

Le syndrome de Terson est l'association d'une hémorragie vitréenne, rétro hyaloïde, rétinienne ou sous-rétinienne avec une hémorragie sous arachnoïdienne. Il reste encore sous diagnostiqué dans notre milieu. Le cas que nous rapportons est celui d'une patiente de 29 ans qui a présenté une hémorragie vitréenne bilatérale consécutive à une hémorragie sous arachnoïdienne. L'angiographie par résonance magnétique cérébrale a montré un anévrisme sacciforme de la terminaison de l'artère carotide interne gauche. Un traitement endovasculaire (embolisation) a été indiqué pour l'anévrisme et une attitude conservatrice pour l'hémorragie vitréenne. L'évolution a été favorable.

**ABSTRACT**

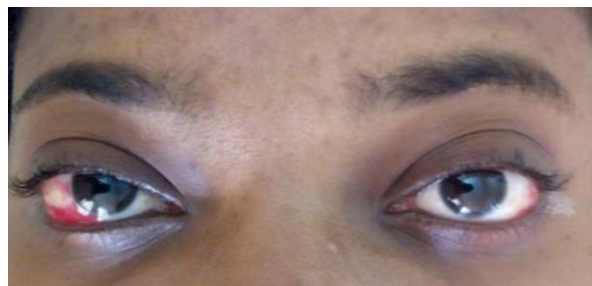Terson's syndrome is the occurrence of vitreous, retrohyaloid, retinal or subretinal haemorrhage with a subarachnoid haemorrhage. This pathology is still underrecognized in our setting. We report here the case of a 29-year-old female with bilateral vitreous haemorrhage and subarachnoid haemorrhage. Cerebral magnetic resonance angiography showed a saccular aneurysm of the terminal internal left carotid artery. An aneurysm embolization was planned and an expectant management for the vitreous haemorrhage. The evolution was favorable.

**INTRODUCTION**

Le syndrome de Terson représente une hémorragie vitréenne, rétro hyaloïde, rétinienne ou sous rétinienne survenant à la suite d'une hémorragie méningée. Sa physiopathologie reste encore controversée, avec deux principales hypothèses émises [1, 2]. Notamment l'une mettant en exergue l'effet de l'élévation de la pression intracrânienne, provoquant l'augmentation de la pression veineuse intraoculaire et la rupture des vaisseaux superficiels, d'où l'hémorragie. La seconde hypothèse se basant plutôt sur l'accumulation du sang dans l'espace sous arachnoïdien, qui rentre dans l'œil le long du nerf optique et de l'espace des vaisseaux rétiniens, produisant une hémorragie vitréenne. C'est une complication assez fréquente des hémorragies sous arachnoïdienne (20% à 50% des cas) avec un taux de mortalité de 40 à 60% lorsqu'il est associé à une hémorragie sous arachnoïdienne [3]. Cependant il reste sous diagnostiqué dans notre milieu. Ainsi nous rapportons le cas d'une patiente de 29 ans qui a présenté une hémorragie vitréenne bilatérale consécutive à une hémorragie sous arachnoïdienne.

**OBSERVATION CLINIQUE**

Il s'agissait d'une patiente de 29 ans, admise en urgence pour céphalée d'installation brutale, associée à une perte de connaissance de durée brève et un trouble visuel. L'examen clinique réalisé a révélé : des signes d'hypertension intracrânienne, une photophobie, une phonophobie, une hémorragies vitréennes bilatérale (**Figure 1**) et une baisse de l'acuité visuel.



**Figure 1 :** hémorragies vitréennes bilatérales

Le scanner cérébral a mis en évidence une hyperdensité spontanée dans les espaces sous-arachnoïdiens : citernes de la base, (**figure 2**) associée à une inondation

intraventriculaire sans hydrocéphalie ni d'hématome intra parenchymateux.

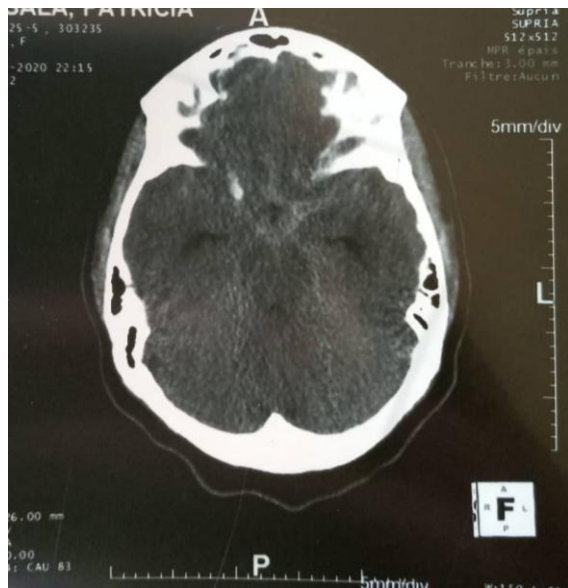


Figure 2 : TDM cérébral : hémorragie sous arachnoïdienne

L'angiographie par résonance magnétique a mis en évidence un anévrisme sacculaire de la terminaison de l'artère carotide interne gauche juste avant la naissance de l'artère sylvienne (Figure 3). La patiente a été classée WFNS 1, FISHER 4.

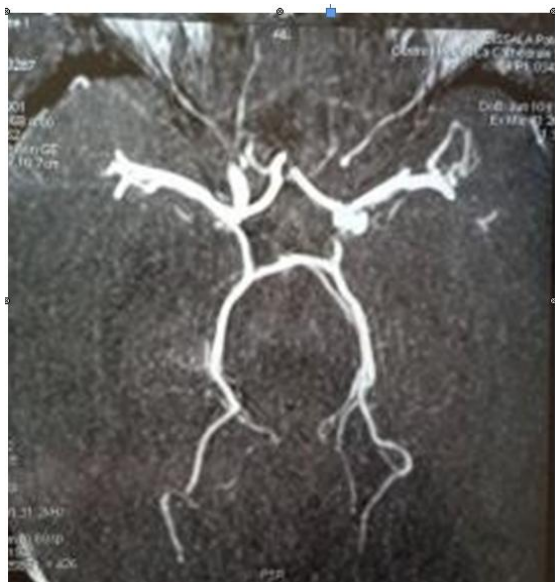

Figure 3 : Angio IRM cérébrale : Anévrisme sacculaire de la terminaison de l'artère carotide gauche

La prise en charge a consisté dans un premier temps à une hospitalisation en réanimation neurochirurgicale. Un traitement médical a été initié avec pour but de lutter contre la douleur du syndrome méningé aigu ; prévenir et traiter les complications éventuelles. La conduite tenue a été le traitement de la douleur par des antalgiques (de pallier 2) ; le contrôle rigoureux de la pression artérielle

(PA) afin d'éviter les pics d'hypertension et le risque de resaignement; la prévention d'un ulcère de stress ; la prévention du vasospasme artériel par l'administration de la Nimodipine par voie orale; la prévention de thromboses veineuses (compression pneumatique) ; une surveillance : pouls, glycémie capillaire, PA, conscience toutes les heures, température toutes les 8 heures, examen neurologique plusieurs fois par jour à la recherche d'un déficit focal.

Un Traitement endovasculaire (embolisation) a été retenu en staff pluridisciplinaire pour la prise en charge de l'anévrisme. L'avis d'ophtalmologie a opté pour un traitement conservateur pour l'hémorragie vitréenne.

## DISCUSSION

Le syndrome de Terson est généralement décrit en corrélation avec des anévrismes des vaisseaux cérébraux rompus, principalement à trois niveaux : l'artère carotide interne, la bifurcation de l'artère cérébrale moyenne et dans la partie supérieure de l'artère basale [4]. Environ 20% à 50% des patients diagnostiqués avec une hémorragie sous arachnoïdienne présentent un syndrome de Terson. Cette association a une influence négative sur le taux de mortalité. Les patients diagnostiqués avec le syndrome de Terson ont un taux de mortalité de 40 à 60%, 3 à 9 fois plus élevé que les patients qui ne présentent qu'une hémorragie sous-arachnoïdienne non accompagnée de manifestations oculaires [3]. L'hémorragie intraoculaire est bilatérale et superficielle habituellement et rarement intra rétinienne ou sous-rétinienne. Une hémorragie pré-rétinienne peut provoquer une hémorragie vitréenne des semaines après l'événement initial. D'après la littérature, l'incidence des hémorragies intraoculaires associées aux hémorragies sous-arachnoïdiennes est de 10 à 50% [5] avec une incidence de l'hémorragie vitréenne est plus faible soit 31% [6]. Glatt Machi Machermer et al. ont démontré que le sang a un effet toxique sur les photorécepteurs de la rétine, en particulier dans les 7 premiers jours après l'hémorragie [7]. Le cas que nous avons présenté était celui d'une patiente jeune de 29 ans sans comorbidité connue, avec un syndrome de Terson consécutif à une hémorragie sous arachnoïdienne classée WFNS 1 et FISHER 4. Le cas rapporté ici a eu une évolution favorable avec une attitude conservatrice. Le pronostic visuel des patients qui survivent à une hémorragie sous-arachnoïdienne est favorable. La plupart des hémorragies vitréennes disparaissent spontanément [8]. Seuls 40% des cas nécessitent une vitrectomie et seulement la moitié d'entre eux nécessitent également un décollement de la membrane limitante interne [9]. La vitrectomie est indiquée dans les cas d'hémorragies vitréennes ou maculaires persistantes ou bilatérales. Des études récentes suggèrent qu'une vitrectomie précoce peut aider à une restauration rapide de la vision, réduisant ainsi l'incidence des complications pouvant survenir, telles que la vitrorétinopathie proliférative et le glaucome [10]. Certains auteurs suggèrent que l'acuité visuelle finale influence l'état neurologique du patient, en ce qui

concerne les dommages aux structures cérébrales associés au syndrome de Terson [11, 12].

### CONCLUSION

Le syndrome de Terson est une complication oculaire assez fréquente de l'hémorragie sous arachnoïdienne. Il reste encore sous diagnostiqué dans notre milieu. Le pronostic fonctionnel final est influencé par de nombreux facteurs notamment l'âge du patient, les comorbidités, la sévérité de l'hémorragie. L'évaluation ophtalmologique est obligatoire dans la planification des soins.

### Conflits d'intérêts

Les auteurs ne déclarent aucun conflit d'intérêts

### Contributions des auteurs

**Bello Figuim** : Rédaction et aide à la recherche des références bibliographiques

**Bijéve Moussa Marcel, Nassourou Oumarou Haman** : Co rédacteurs et aide à la recherche des références bibliographiques

**Douanla Ghomo Arnaud, Mbele Messanga Ghislain Innocent, Lekane Tsafack Nadine Arielle** : Relecture du document

**Djientcheu Vincent de Paul** : Chef de Service

### RÉFÉRENCES

1. Michalewska Z, Michalewski J, Nawrocki J. Possible methods of blood entrance in Terson syndrome. *Ophthalmic Surg Lasers Imaging*. Nov-Dec 2010;41 Suppl: S42-9.
2. Ko F, Knox DL. The Ocular Pathology of Terson's Syndrome. *Ophthalmology*. 2010 Jul; 117(7):1423-9.
3. Skevas C, Czorlich P, Knosp V, Stemplewitz B, Richard G, Westphal M, Regelsberger J, Wagenfeld L. Terson's Syndrome-Rate and Surgical Approach in Patients with Subarachnoid Hemorrhage: A Prospective Interdisciplinary Study. *Ophthalmology*. 2014 Mar 31.
4. Ou R Jr., Talavera F, Charles S, Roy H, Phillipotts B, Yoshizumi M. Terson Syndrome treatment and management. *Med Scape*. 2014; 13:312-318.
5. Stienen MN, Lücke S, Gautschi OP, Harders A. Terson haemorrhage in patients suffering aneurysmal subarachnoid haemorrhage: a prospective analysis of 60 consecutive patients. *ClinNeuroNeurosurg*. 2012 Jul;114(6):535-8.
6. Middleton K, Esselman P, Lim PC. Terson syndrome: an underrecognized cause of reversible vision loss in patients with subarachnoid hemorrhage. *Am J Phys Med Rehabil*. 2012 Mar; 91(3):271-4.
7. Glatt H, Machemer R. Experimental subretinal hemorrhage in rabbits. *Am J Ophthalmol*. 1982; 94:762-773.
8. Toosi SH, Malton M. Terson's syndrome – significance of ocular findings. *Ann Ophthalmol*. 1987; 19:7-12.
9. Skevas C, Czorlich P, Knosp V, Stemplewitz B, Richard G, Westphal M, Regelsberger J, Wagenfeld L. Terson's Syndrome-Rate and Surgical Approach in Patients with Subarachnoid Hemorrhage: A Prospective Interdisciplinary Study. *Ophthalmology*. 2014 Mar 31.
10. Garweg JG, Koerner F. Outcome indicators for vitrectomy in Terson syndrome. *Acta Ophthalmol*. 2009;87(2):222-6.
11. Czaplicka E, Grabska-Liberek I, Rospond I, Kocięcki J. Zespół Tersona — omówienie przypadków klinicznych postępowania leczniczego. *Borgis — Postępy Nauk Medycznych* 2013; 12:901-903.
12. Nacef L, Zghal-Mokni I, Allagui I. Indications and results of vitrectomy in Terson syndrome. *Tunis Med*. 2004; 82:461-464.