



Cas Clinique

Hétérochromie Irienne Congénitale Bilatérale : A Propos de Trois Cas au CHU-IOTA

Congenital bilateral iris heterochromia: A case report from CHU-IOTA

Assiatou Simaga*, Abdoulaye Napo, Rodrigue Romuald Elie G Y, Michel Gouda, Fatoumata Sylla, Lamine Traore.

RÉSUMÉ

Centre Hospitalier et Universitaire de l'Institut d'Ophtalmologie Tropicale de l'Afrique (CHU-IOTA) de l'Université des Sciences, des Techniques et Technologies de Bamako (USTTB) Bamako, Mali.

*Auteur Correspondant :

Dr SIMAGA ASSIATOU = CHU-IOTA, BP :1428 email : titsim@yahoo.fr Tél : 0022369092099.

Mots clés : Hétérochromie iridienne, enfant, Bamako

Keywords: iris heterochromia, child, Bamako

L'hétérochromie irienne est un signe fréquemment décrit dans le syndrome de Claude Bernard Horner congénital. Dans sa forme isolée congénitale, elle a fait l'objet de peu de publications. Nous présentons trois cas reçus en consultation au CHU-IOTA à Bamako. Nous avons enrôlé trois enfants de moins de 10 ans sans antécédents pathologiques notables chez qui, nous avons retenu le diagnostic de l'hétérochromie irienne bilatérale congénitale et isolée. Dans la revue de la littérature, il apparaît que l'hétérochromie irienne bilatérale serait héréditaire, de transmission autosomique dominante, ou par mutation génétique spontanée. Anomalie de pigmentation, l'hétérochromie irienne congénitale et bilatérale est rare à Bamako.

ABSTRACT

Iris heterochromia is a common occurrence in congenital Claude Bernard Horner syndrome. However, there are few data on the isolated form of iris heterochromia congenital. In this paper, we report three cases that we received in consultation at CHU-IOTA (Bamako). These were three children, aged less than 10 years, and with no significant medical history. A clinical diagnosis of bilateral congenital isolated iris heterochromia was retained. The literature review suggests that iris heterochromia may be hereditary, autosomal dominant transmission, or by spontaneous genetic mutation. Congenital bilateral iris heterochromia is pigmentation disorder that is uncommon in our practice.

INTRODUCTION

L'hétérochromie se définit par des variations de couleur entre les parties d'un même iris (hétérochromie sectorielle ou heterochromia iridum) ou une différence de couleur de l'iris entre un œil et l'autre (heterochromia iridis) (1).

Les humains et les animaux présentent de nombreuses variations phénotypiques relatives à la couleur des yeux. Chez les humains, ces variations de couleur sont dues à la proportion d'émélanine produite par les mélanocytes dans l'iris.

Trois éléments principaux à l'intérieur de l'iris contribuent à sa couleur ;

- La teneur en mélanine de l'épithélium pigmentaire de l'iris
- La teneur en mélanine du stroma irien
- La densité cellulaire du stroma irien.

La densité cellulaire à l'intérieur du stroma affecte la quantité de lumière qui est absorbée par l'épithélium pigmentaire.

L'hétérochromie irienne est une anomalie congénitale caractérisée par la coloration différente des deux iris (1).

On utilise également le terme d'hétérochromie irienne pour un iris bicolore, bleu tacheté de plages brunes (yeux vairs ou vairons). Ne pas confondre avec l'hétérochromie de l'uvéite hétérochromique de Fuchs (2).

La couleur de l'iris est fonction de la concentration de mélanine qu'il contient : plus il y a de mélanine et plus l'iris est foncé (3).

Nous rapportons le cas d'hétérochromie congénitale, bilatérale et isolée de l'iris chez trois enfants.

OBSERVATIONS CLINIQUES

Cas clinique n°1

Patient de 04 ans, sans antécédent pathologique particulier reçu en consultation pour différence de coloration de l'iris des deux yeux constatée depuis la naissance. Notre patient est l'aîné d'une fratrie de deux enfants. Le père et la mère du patient sont des cousins mais ne présentent aucun symptôme de même que la petite sœur du patient.

L'examen ophtalmologique a noté une acuité visuelle conservée 10/10 aux deux yeux. La région orbitaire était

normale et l'oculomotricité conservée dans les neuf positions du regard.

A la lampe à fente, les annexes sont normales, pas de précipités retro cornéens, l'iris est dépigmenté dans son ensemble à l'œil droit (Figure 1) et partiellement à l'œil gauche (Figure 2), non transilluminable pas d'inflammation. La pupille et le reflexe photomoteur étaient normaux.

Après dilatation au tropicamide et à la néosynéphrine, le cristallin et le vitré étaient transparents. A l'examen du fond d'œil : la papille optique, la rétine, la choroïde, les vaisseaux et la macula étaient normaux dans les deux yeux.

Le bilan étiologique pratiqué a permis d'éliminer les principales causes d'uvéites. On notait la négativité des sérologies syphilitique, toxoplasmique, l'absence de syndrome inflammatoire biologique.

L'intradermoréaction à la tuberculine était négative.

La radiographie pulmonaire était sans particularité.

Devant ce tableau d'iris clair bilatéral découvert depuis la naissance sans notion de traumatisme oculaire ni d'inflammation uvéale nous avons conclu à une hétérochromie irienne bilatérale, congénitale et isolée.

Cas clinique n°2

Nourrisson de 30 mois, de sexe féminin, reçu en consultation pour larmoiement et prurit évoluant depuis 3 jours. Elle est le dernier né d'une fratrie de 3 enfants. Le père et la mère du patient sont des cousins germains. Ils ne présentent aucun antécédent pathologique personnel et familial notable. L'examen ophtalmologique a noté une acuité visuelle évaluée par l'échelle de Pigassou était conservée aux deux yeux (10/10). La région orbitaire était normale et l'oculomotricité conservée dans les neuf positions du regard. A la lampe à fente, on notait des sécrétions claires au niveau des annexes et des papilles au niveau des conjonctives tarsales. L'iris était partiellement dépigmenté au niveau des 02 yeux (présents depuis la naissance selon la maman) (Figures 3 et 4), non transilluminable et sans signe d'inflammation. Le reste de l'examen clinique était sans particularité.

Les bilans biologiques et paraclinique sont revenus normaux.

Devant ce tableau de sécrétions et papilles conjonctivales associées à un iris clair bilatéral présent depuis la naissance sans notion de traumatisme oculaire ni d'inflammation uvéale nous avons conclu à la conjonctivite allergique associée à une hétérochromie irienne sectorielle bilatérale, congénitale et isolée.

Cas clinique n°3

Garçon de 7 ans, unique enfant de ses parents, issu de mariage consanguin, reçu en consultation pour difficulté de vision de loin. L'analyse de ses antécédents pathologiques personnels et familiaux était sans particularité. L'examen clinique du jour a noté la baisse d'acuité visuelle de loin chiffrée à 4/10 à l'œil droit et 5/10 à l'œil gauche. A la lampe à fente, nous avons observé une dépigmentation bilatérale de l'iris localisée de 12h à 05h à l'œil droit (Figure 5) et de 12h à 4h à l'œil gauche (Figure 6), non transilluminable et non

inflammatoire. Le reste de l'examen clinique est normale.

Devant ce tableau de baisse d'acuité visuelle de loin associée à la dépigmentation localisée et bilatérale de l'iris, sans signe de glaucome et d'inflammation uvéale nous avons conclu à l'amétropie associée à l'hétérochromie irienne sectorielle et bilatérale d'origine congénitale.



Figure 1 : Vue de l'hémiface droite du patient (hétérochromie totale de l'iris)

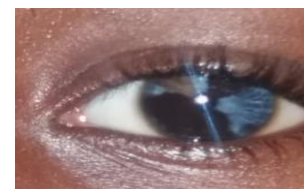


Figure 2 : Vue de l'hémiface gauche (hétérochromie sectorielle de l'iris)

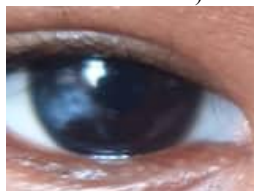

Figure 3 : Vue de l'hémiface droite

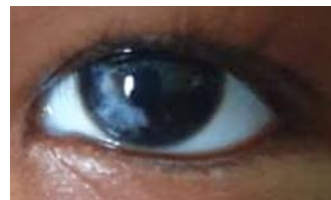

Figure 4: Vue de l'hémiface gauche du

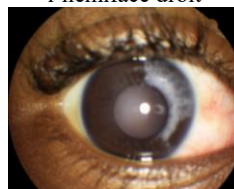


Figure 5: Vue de l'hémiface droite du patient (hétérochromie sectorielle de l'iris localisée de 12h à 5h)

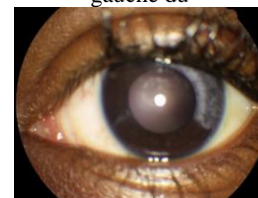


Figure 6: Vue de l'hémiface gauche du patient (hétérochromie sectorielle de l'iris localisée de 12h à 4h)

DISCUSSION

La coloration de l'iris est principalement déterminée par les mélanocytes formant l'épithélium pigmenté de l'iris au sein du stroma de l'iris (3).

Le nombre de mélanocytes ne semble pas différer entre les couleurs des yeux, mais la quantité, le conditionnement et la qualité de la mélanine varient, ce qui donne une gamme de teintes différentes (3).

Les mélanocytes retrouvés au niveau de l'iris, et celles de la peau, des cheveux, de l'uvéa, ont toutes les mêmes origines embryologiques (la crête neurale, entre la 8^e et la 14^e semaine de vie intra-utérine chez l'homme) (3,4).

Origines

L'hétérochromie de l'iris congénitale a deux origines (5) :

1. **Héréditaire**, la transmission se fait sur le mode autosomal dominant dont un cas a été rapporté dans la littérature.

- 2. Mutation spontanée** du génome de l'individu en période embryonnaire, rentrant dans le cadre de mosaïsme ou chimérisme génétique.

L'absence d'antécédent de l'hétérochromie de l'iris, chez les ascendants et dans la fratrie de nos patients, est fortement en faveur de la 2nd origine, à savoir l'hétérochromie de l'iris due à une mutation génétique spontanée.

Classification

On distingue trois sortes d'hétérochromie (6,7) :

- 1. L'hétérochromie complète** : La couleur d'un iris est différente de celle de l'autre.
- 2. L'hétérochromie segmentaire ou sectorielle** : les zones d'un même iris contiennent deux couleurs complètement différentes. L'hétérochromie segmentaire est rare chez l'humain; sa fréquence est estimée à environ 1% de la population.
- 3. L'hétérochromie centrale** : lorsque des prolongements de différentes couleurs rayonnant de la pupille.

Nous avons retrouvé chez un de nos patients, un cas de l'hétérochromie **complète** à l'œil droit et **sectorielle** à l'œil gauche ; les 02 autres patients présentaient une hétérochromie partielle sectorielle bilatérale.

Etiologies (8)

Iris anormal plus sombre

- Nodules de Lisch (hamartomes de l'iris observés dans la neurofibromatose).
- La mélanose oculaire (une condition caractérisée par une pigmentation accrue de l'étendue de l'uvée, de l'épiscière et de l'angle de la chambre antérieure).
- Mélanocytose oculodermique (naevus d'Ota)
- Le syndrome de dispersion pigmentaire (une condition caractérisée par la perte de pigmentation de la surface de l'iris postérieur qui est disséminée intraoculaire et déposée sur diverses structures intraoculaires, y compris la surface antérieure de l'iris).
- Syndrome de Sturge-Weber (syndrome caractérisé par un naevus du port-vin dans la distribution du nerf trijumeau, des angiomes leptoméningés homolatéraux avec calcification intracrânienne et des signes neurologiques, et un angiome de la choroïde, souvent avec glaucome secondaire).

Iris anormal plus léger

- Hétérochromie simple (une condition rare caractérisée par l'absence d'autres problèmes oculaires ou systémiques. L'œil le plus léger est généralement considéré comme l'œil affecté car il montre généralement une hypoplasie de l'iris. Il peut affecter un iris complètement ou seulement partiellement).
- Syndrome de Horner congénital (parfois héréditaire, bien qu'habituellement acquis)
- Syndrome de Waardenburg (un syndrome dans lequel l'hétérochromie est exprimée comme une hypochromie irienne bilatérale dans certains cas).
- Albinisme (un examen japonais de 11 enfants atteints d'albinisme a révélé que la maladie était

présente. Tous avaient une hétérochromie sectorielle / partielle).

- Piebaldism (semblable au syndrome de Waardenburg, un désordre rare de développement de mélanocyte caractérisé par un toupet blanc et plusieurs macules hypopigmentées ou depigmentées symétriques).
- La maladie de Hirschsprung (un désordre de l'intestin associé à l'hétérochromie sous la forme d'une hypochromie de secteur. Il a été montré que les secteurs affectés ont un nombre réduit de mélanocytes et une diminution de la pigmentation stromale).
- Incontinentia pigmenti
- Le syndrome de Parry-Romberg

Toutes ces étiologies ont été absentes dans nos cas suite aux investigations étiologiques diligentées par les pédiatres, d'où l'hypothèse de la forme congénitale isolée.

CONCLUSION

L'hétérochromie congénitale la plus fréquente est le syndrome de Wardenberg associant surdité et anomalies de pigmentation de la peau, des cheveux et de l'iris.

L'hétérochromie irienne congénitale isolée est rare. Jusqu'à ce jour l'évolution oculaire des 03 enfants ne présente aucune particularité.

REFERENCES

- Habib Ur Rehman. Heterochromia : Teacting case.CMAJ,2008,179(5):447-448. Disponible au lien suivant: <https://www.ncbi.nlm.nih.gov/pmc/articles/PMC2518194/>
- Parrat E, Brousse D, Cousin P, L'herron F, Touameur S, Charpentier D, David T. Syndrome uvéitique de Fuchs chez une patiente porteuse d'une toxoplasmose oculaire. J Fr Ophtalmol.,1999 ; 22,10 : 1067-1071. Disponible au lien suivant : <https://www.em-consulte.com/en/article/111124>
- Dulac C. Le développement embryonnaire du système mélanocytaire et sa pathologie. médecine/sciences 1993 ; 9: 417-24. Disponible au lien suivant : <https://www.ncbi.nlm.nih.gov/pmc/articles/PMC2518194/>
- Sturm RA, Teasdale RD, Box NF.Human pigmentation genes: identification, structure and consequences of polymorphic variation. Gene,2001 ;277:49-62. Disponible au lien suivant: <https://afanporsaber.com/wp-content/uploads/2014/07/Human-pigmentation-genes-identification-structure-and-consequences-of-polymorphic-variation.pdf>
- Mandeep Tomar ; Richa Dhiman ; Gaurav Sharma ; Nishita Yadav. Artistic Iris: A Case of Congenital Sectoral Heterochromia Iridis. J Ophthalmic Vis Res 2018; 13 (3): 359-360. Disponible au lien suivant: <https://www.ncbi.nlm.nih.gov/pmc/articles/PMC6058536/>
- Rennie, I.G.Don't It Make My Blue Eyes Brown: Heterochromia and Other Abnormalities of the Iris. Eye,201; 26, 29-50. <http://dx.doi.org/10.1038/eye.2011.228>
- Hogelin, M. and Frieden, I.J.Segmental Pigmentation Disorder. British Journal of Dermatology,2010;162, 1337-1341. <http://dx.doi.org/10.1111/j.1365-2133.2010.09702.x>
- Saul Sugar H. Heterochromia iridis. American Journal of Ophthalmology, 1965;60(1): 1-18. [https://www.ajo.com/article/0002-9394\(65\)92381-0/fulltext](https://www.ajo.com/article/0002-9394(65)92381-0/fulltext)