



## Communication Courte

# Aspects Cliniques et Scanographiques des Traumatismes Mandibulaires à l'Hôpital Central de Yaoundé

## *Clinical and CT-Scan features of mandibular trauma at the Yaoundé Central Hospital*

Messina Ebogo W<sup>1</sup>, Okala P<sup>1</sup>, Ngaba O<sup>1</sup>, Edouma J<sup>1</sup>, Bombah F<sup>2</sup>, Ongolo P<sup>3</sup>, Bengondo C<sup>1</sup>

### ABSTRACT

1. Département de Stomatologie et chirurgie maxillofaciale, faculté de médecine et des sciences biomédicales de Yaoundé
2. Département de chirurgie et spécialités, faculté de médecine et des sciences pharmaceutiques de Douala
3. Département de radiologie et d'imagerie médicale, faculté de médecine et des sciences biomédicales de Yaoundé

**Auteur correspondant :** Messina Ebogo Wilfried

Adresse e-mail :

[wilfriedebogo@gmail.com](mailto:wilfriedebogo@gmail.com)

Téléphone : (00237) 694191885

**Mots-clés :** clinique-  
scannographie- traumatismes  
mandibulaires

**Keywords:** clinic - scan -  
mandibular trauma

**Introduction.** L'objectif de notre étude était de décrire les aspects cliniques et scanographiques des traumatismes mandibulaires à l'hôpital central de Yaoundé. **Matériels et méthodes.** Il s'agit d'une étude transversale prospective descriptive faite dans le service d'ORL et chirurgie cervico-maxillo-faciale de l'hôpital central de Yaoundé sur une période de 13 mois. Notre échantillon était constitué des patients reçus au service pour traumatisme mandibulaire et ayant fait un examen scanographique. **Résultats.** 56 patients ont été inclus dont 51 de sexe masculin et un âge moyen de 25,1 ans. Trente six (36) patients avaient une lésion sur une autre région faciale, associé au traumatisme mandibulaire. Les principaux signes cliniques associés au traumatisme de la mandibule étaient les œdèmes périorbitaires (48,2%), et les ecchymoses en lunette (23,2%). La fracture était unifocale chez 30 sujets (53,5%). En outre, trente (31) patients avaient un déplacement des fragments osseux. **Conclusion.** Les traumatismes mandibulaires affectent surtout les hommes jeunes. Elles sont souvent associées à d'autres lésions faciales. Dans environ deux cas sur trois, la fracture atteint le corps ou la région parasymphysaire. Dans environ la moitié des cas, la fracture est plurifocale et déplacée. Ces données sont conformes aux données de la littérature.

### RÉSUMÉ

**Introduction.** The aim of our study was to describe the clinical and CT- Scan features of mandibular trauma at the Yaoundé Central Hospital. **Materials and methods.** This was a transversal descriptive prospective study carried out in the ENT and cervico-maxillofacial surgery department of the Yaoundé central hospital over a period of 13 months. Our sample consisted of patients admitted to the department for mandibular trauma and who underwent a CT examination during the study period. **Results.** 56 patients were studied. There were 51 males and the mean age was 25.1 years. Thirty six (36) patients with mandibular trauma had an associated lesion on another facial region. Prominent clinical signs associated with trauma to the mandible were periorbital edema (48.2%) and spectacle bruising (23.2%). The fracture was unifocal in 30 patients (53.5%). Thirty one (31) patients with mandibular fracture had displacement of bone fragments. **Conclusion.** Mandibular fractures affect mainly young men. Associated facial lesions are frequent. In two patients over three, the fracture is on the corpus or the parasymphyseal region. In about half of cases, the fracture is plurifocal and the fragments are displaced. These findings are similar to those reported by other authors elsewhere.

### INTRODUCTION

Un traumatisme mandibulaire est une atteinte traumatique directe ou indirecte de la mandibule, responsable de lésions osseuses et ou tégumentaires. C'est un problème majeur de santé publique. La mandibule est l'un des sièges préférentiels[1] de traumatismes facial car elle constitue un véritable pare-choc de cette dernière[2]. Les causes les plus fréquentes sont les accidents de la voie publique, les rixes, les accidents de sport et les accidents domestiques[3]. Le choix d'une modalité d'imagerie en cas de fracture de la mandibule peut orienter le diagnostic et même aider dans la décision thérapeutique.

La scannographie 3D demeure l'examen radiologique de référence [4] en situation d'urgence, dans la confirmation du diagnostic et le choix thérapeutique. Elle renseigne

avec précision sur le siège des différents traits de fracture, le déplacement des différents fragments, la denture, l'existence d'une anomalie osseuse sous – jacente.

L'objectif de notre recherche était de déterminer les aspects cliniques et scanographiques en rapport avec les traumatismes de la mandibule à l'Hôpital central de Yaoundé (HCY).

### MATÉRIELS ET MÉTHODES

Nous avons mené une étude prospective descriptive dans les services d'ORL et de Radiologie et imagerie médicale de l'hôpital central de Yaoundé sur une période de 13 mois du 05 mars 2018 au 30 Avril 2019. Était inclus dans notre étude, tout patient reçu pour traumatisme de l'os mandibulaire et ayant subi un

examen scannographique 3D à l'hôpital central de Yaoundé. Les sujets de notre étude ont été enregistrés concomitamment avec le déroulement de la recherche sur des fiches techniques de collecte des données. Les données codées ont été analysées à l'aide du logiciel IBM statistical package for social (SPSS) version 24.0.

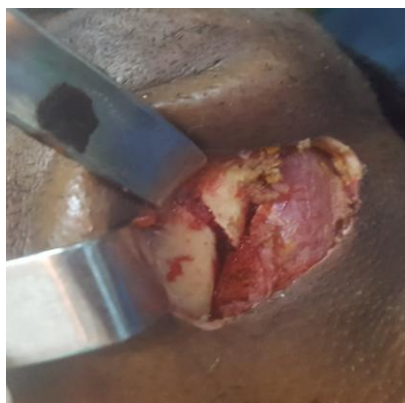## RÉSULTATS

56 patients ont été inclus dont 51 de sexe masculin (91%) et un âge moyen de 25,1 ans. La tranche d'âge la plus représentée était celle de [20-29] ans avec.

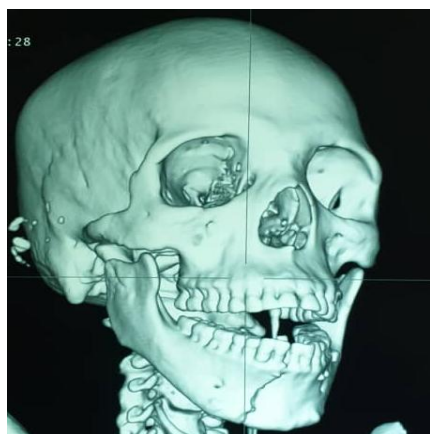
Nous avons retrouvé 36 patients (64,28%) présentant un traumatisme mandibulaire associé à une lésion sur une autre région faciale alors que la lésion mandibulaire était isolée chez 20 sujets (35,7%).

52 sujets (92,9%) avaient un œdème. Chez 50 malades (89,3%), une douleur mandibulaire était retrouvée tandis que 28 patients (49,1%) avaient une notion de trismus à l'examen clinique et chez un sujet (2%), le signe de Vincent était positif.

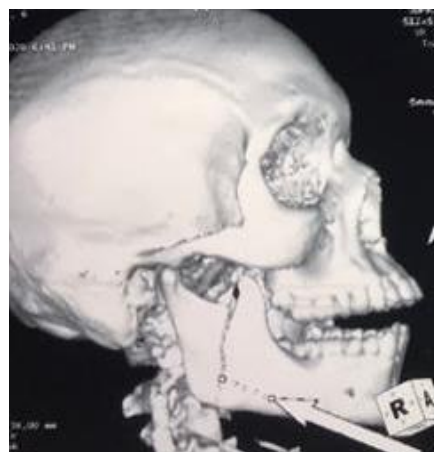
Les signes cliniques associés au traumatisme de la mandibule étaient représentés par des œdèmes périorbitaires (48,2%), des ecchymoses en lunette (23,2%)



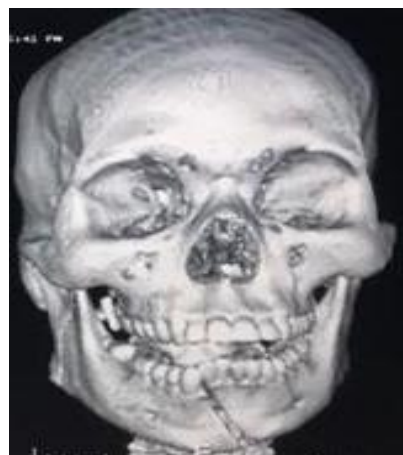**Figure 1** :Image opératoire d'une fracture unifocale parasymphysaire de la mandibule



**Figure 2** : TDM du massif facial montrant une fracture symphysaire droite de la mandibule



**Figure 3** : TDM du massif facial montrant une fracture du ramus mandibulaire



**Figure 4** : TDM du massif facial montrant une fracture symphysaire gauche de la mandibule

L'exploration à la TDM a montré que chez 19 malades (33,9%), le trait de fracture était sur le corpus mandibulaire, chez 14 patients (25%) le trait était sur la région para-symphysaire tandis que 11 traumatisés (20%) avaient un trait de fracture sur le ramus mandibulaire.

La fracture était unifocale chez 30 sujets (53,5%) de notre étude et multifocale chez 26 malades (44,6%).

Le trait de fracture avait une direction oblique chez 50% des sujets de l'étude, la direction était verticale pour 23,2% de la population étudiée et horizontale chez 5,4% des patients.

Dans notre étude, 31 patients avec fracture mandibulaire (55,4%) avaient un déplacement de fragments osseux. Ce déplacement était absent chez 25 malades (45,6%).

## DISCUSSION

Notre étude a montré que 91% des sujets présentant des traumatismes mandibulaires étaient de sexe masculin. Ce résultat est similaire à celui retrouvé par Abdurrazaq et al [3] au Nigéria (95%).

La tranche d'âge de [20-29] ans était la plus représentée (42,9%) dans notre échantillon avec un âge moyen de 25,1 ans. Ces résultats sont comparables aux travaux

d'Anyanechi et al [5] au Nigéria qui rapportaient un âge moyen de 28,7 ans.

Nous avons retrouvé 36 patients (64,28%) présentant un traumatisme mandibulaire associé à un traumatisme sur autre région faciale. Ce résultat est différent de celui d'Abdurrazaq et al [3] qui rapportaient une fracture mandibulaire isolée dans 60% de son échantillon

52 sujets (92,9%) de notre étude présentaient un œdème et chez 50 patients (89,3 %) reçus, une douleur mandibulaire était retrouvée tandis qu'une notion de trismus chez 28 patients (49,1%) était notée. Ces résultats sont été superposables à ceux de Bancolé et al [6] au Bénin.

Les signes cliniques associés au traumatisme de la mandibule étaient représentés par des œdèmes périorbitaires (48,2%), des ecchymoses en lunette (23,2%). Ceci se rapproche de l'étude de Czerwinski et al [7] au Canada qui avaient observé des signes cliniques faciaux chez 30% de patients avec fractures mandibulaires.

30% des traumatismes de la mandibule étaient localisés au niveau du corpus. Ce résultat est comparable à celui retrouvé par Ba et al [8] au Mali (34,54%).

Dans notre étude, chez 19 malades (33,9%) le trait de fracture était sur le corpus mandibulaire et chez 14 patients (25%) sur la région para-symphysaire. Le trait de fracture était situé chez 35,6% des patients sur le corpus mandibulaire dans l'étude d'Abdurrazaq [3].

La fracture mandibulaire était unifocale chez 30 sujets (53,5%) de notre étude. Ce résultat est similaire à celui d'Anyanechi et al [5] au Nigéria qui trouvaient une fracture unifocale chez 57% des patients.

## CONCLUSION

Nous avons mené une étude sur 13 mois pour décrire les formes cliniques des traumatismes mandibulaires et les différents aspects scanographiques de ces lésions à l'hôpital central de Yaoundé. Les sujets de sexe masculin sont les plus nombreux et la fracture du corpus mandibulaire est la plus fréquente. Ces résultats sont conformes aux données de la littérature.

## RÉFÉRENCES

- 1- Akama MK, Chindia ML, Macigo FG. Pattern of maxillo-facial and associated injuries in road traffic accidents. East African Medical Journal. 2007 ; 84(6) : 287-95.
- 2- Ozkaya O, Turgut G, Kayali MU. A retrospective on the epidemiology and treatment of maxillofacial fractures. Turkish Journal of Trauma and Emergency Surgery. 2009 ; 15(3) : 262-6.
- 3- Abdurrazaq OT, Olujide, OS, Ndubuizi UG, Adebayo AI. Facial fracture management in northwest Nigeria. J. surg Tech. Case Rep. 2013 Jul-Dec; 5(2): 65-71.
- 4- Diamoutene Kolo. Etude tomodensitométrie des lésions traumatiques du massif cervico-facial à propos de 200 cas au service d'imagerie médicale du CHU Gabriel Touré. (Thèse pour diplôme de doctorat en médecine) BAMAKO ; Université de Bamako. Mali 2009 : 12-70.
- 5- Anyanechi CE, Saheeb BD. Mandibular sites prone to fracture: analysis of 174 cases in a Nigerian tertiary hospital. Ghana Medical Journal .2011; 45(3):111-4.
- 6- Bancolé SA, Biotchane I. Prise en charge des fractures mandibulaires à l'hôpital Saint Luc de Cotonou (Bénin) à

propos de 83 Cas. Medecine Buccale Chirurgie Buccale (2013) 19-85-89.

- 7- Czerwinski M, Paker WL, Chehade A. Identification of Mandibular fracture epidemiology in Canada: enhancing injury prevention and patient evaluation. Canadian Journal of Plastic Surgery 2008 spring, 16(1) 36-40.
- 8- Ba B, Coulibaly D, Dicko Traore F. Etude des fractures isolées de la mandibule au CHU d'Odontostomatologie de Bamako: à propos de 55 cas. Mali médical. 2014;(1):49-52.