

**CAS CLINIQUE/CASE REPORT****INTERET DU CADRE RECTANGULAIRE DE LUQUE DANS LE TRAITEMENT DES FRACTURES INSTABLES DU RACHIS CERVICAL SUPERIEUR EN MILIEU AFRICAIN: EXPERIENCE DE L'HOPITAL GENERAL DE DOUALA (CAMEROUN)**

MOTAH M<sup>1</sup>, NGONDE SENDE C<sup>2</sup>, IBRAHIMA F<sup>2</sup>, NDOUMBE A<sup>1</sup>, BEYIHA G<sup>1</sup>,  
DECHAMBENOIT G.<sup>1</sup>, TEMFACK E<sup>1</sup>, EBANA MVONGO C<sup>1</sup>.

<sup>1</sup> Faculté de Médecine et des Sciences Pharmaceutiques, Université de Douala

<sup>1</sup> Faculté de Médecine et des Sciences Biomédicales, Université de Yaoundé

<sup>1</sup> Association of neurological surgeons of Africa (ANSA)

<sup>1</sup> Hôpital Général de Douala

**Correspondant** : MOTAH Mathieu, MD.PHD, Neurochirurgien, Hôpital Général de Douala ; BP 4856 Douala, Tél. : 237 75.65.86.43 ; Mail : [motmath@hotmail.com](mailto:motmath@hotmail.com)

**RESUME**

**Introduction:** Le but du traitement des lésions du rachis cervical supérieur est outre la protection de l'axe neurologique, la sauvegarde de la fonction qui du fait de la large participation de ce segment rachidien à la mobilité de la tête doit s'efforcer de conserver au maximum les mobilités dans les segments C0-C1, C1-C2 et C2-C3. Le cadre de LUQUE apporterait-il une stabilité des fractures du rachis cervical supérieur dans nos conditions de pratique africaine ?

**Objectif:** Evaluer l'efficacité de l'arthrodèse occipito-cervicale par laçage du cadre rectangulaire de LUQUE dans le traitement des fractures instables du rachis cervical supérieur à l'Hôpital Général de Douala.

**Methodologie:** Le premier malade était un homme de 22 ans, victime d'un accident de la voie publique avec traumatisme crânio-cervical et présentant un tableau clinique d'hémisection de la moelle cervicale gauche. Le bilan scannographique a montré une fracture bilatérale des lames vertébrales de C2, une fracture du pédicule C2, un éclatement de l'apophyse transverse C2 et une luxation C2-C3. Ce patient était classé FRANKEL C. La deuxième patiente était âgée de 42 ans, victime d'un accident de la voie publique et présentait une tétraplégie sur fracture bilatérale de l'arc antérieur C1 avec rupture du ligament transverse. Elle était classée FRANKEL A. Les deux patients présentaient également une instabilité du rachis cervical supérieur et ont bénéficié d'une arthrodèse occipito-cervicale avec le cadre rectangulaire de LUQUE. **Resultat:** L'évolution immédiate après le traitement chirurgical a été favorable dans les deux cas.

**Conclusion:** L'arthrodèse occipito-cervicale avec le cadre de LUQUE reste un moyen efficace dans le traitement des fractures instables du rachis cervical supérieur. Le coût concurrentiel et la très bonne maniabilité font de l'implant un matériel de choix dans les pays en voie de développement.

**Mot Cle :** Fracture instable C1 et C2 – luxation C2-C3 – arthrodèse occipito-cervicale – anneau de LUQUE.

**ABSTRACT**

**Background:** The goal of management of fractures of the upper cervical spine is to protect the neural axis, to maintain and conserve the spinal function. Given the large participation of this part of the spine in head movements, this management ought to conserve maximum mobility in the segments CO-C1, C1-C2 and C2-C3.

**Objective:** The authors had as main objective to evaluate the efficiency of occipito-cervical arthrodesis, with the use of LUQUE'S frame in the Douala General Hospital.

**Methods:** The first patient was a 22-year old man, who sustained a road-traffic accident, with cranio-cervical trauma and clinically presented with signs of hemi-section of the left side of the cervical portion of the spinal cord. A computerised tomographic scan of the spine revealed a bilateral vertebral lamina plate fracture of C2, a fracture of the pedicle of C2, a shattered transverse process of C2 with an associated C2-C3 dislocation. This patient was classified FRANKEL C. The second patient is a 42-year old lady who presented with post traumatic tetraplegia secondary to a bilateral fracture of the vertebral arc of C1, with an associated rupture of the transverse ligament. Both patients had an unstable superior cervical spine and were managed by occipito-cervical arthrodesis using LUQUE'S rectangular ring.

**Results:** Post operatively, both patients had a favourable outcome.

**Conclusion:** Occipito-cervical arthrodesis with LUQUE'S ring remains an efficient method in the management of unstable fractures. The relatively low cost and easy usability makes this implant a material of choice in developing countries.

**Key Words :** Unstable fracture C1 and C2 – C2 – C3 dislocation – occipito-cervical arthrodesis – Luque's ring

**INTRODUCTION :**

La chirurgie du rachis cervical supérieur reste toujours un défi à cause des éléments vasculaires et neurologiques de cette région et aussi des fréquentes variations anatomiques selon les individus. Le but du traitement des lésions du rachis cervical supérieur est outre la protection de l'axe neurologique, la sauvegarde de la fonction qui du fait de la large participation de ce segment rachidien à la mobilité de la tête, doit s'efforcer de conserver au maximum les mobilités dans les segments C0-C1, C1-C2 et C2-C3. Une instrumentation peut être assez forte pour résister aux multiples axes de mouvements mais pas nécessairement efficace pour intégrer les différents éléments du rachis cervical supérieur notamment ceux de la zone de transition au niveau de la jonction occipito-cervicale. Le succès d'une arthrodèse dans cette zone de transition a été pendant des années, un grand défi. [16]. Le cadre de LUQUE apporterait-il une stabilité des fractures du rachis cervical supérieur dans nos conditions de pratique Africaine ?

**OBJECTIF :**

Les auteurs évaluent l'efficacité de l'arthrodèse occipito-cervicale avec l'usage du cadre de LUQUE dans le traitement des fractures instables du rachis cervical supérieur à l'Hôpital Général de Douala.

**METHODOLOGIE :****1<sup>ère</sup> OBSERVATION**

Un homme de 22 ans, victime d'un accident de la voie publique le 26.07.07, avec traumatisme du rachis cervical supérieur dans un contexte de poly-traumatisme.

A l'arrivée, le patient présentait une hémiparésie gauche à prédominance brachiale associée à une anesthésie de la sensibilité profonde homolatérale. Au niveau de l'hémicorps droit, on notait une hémianesthésie à la douleur et à la température de niveau supérieur C3. La motricité était conservée à droite. Les fonctions supérieures étaient conservées avec un score de Glasgow à 15/15. Le contrôle sphinctérien était normal. Par ailleurs, le patient était stable sur le plan hémodynamique, mais dyspnéique avec hémoptysie.

Le bilan radiologique a objectivé une contusion du poumon gauche. Le scanner du

rachis cervical a montré une fracture bilatérale des lames vertébrales C2, une fracture du pédicule droit de C2, un éclatement de l'apophyse transverse de C2 et de son trou transverse droit, une luxation C2-C3 (figure1). Le diagnostic de fracture complexe de l'arc postérieur de C2 et luxation antérieure C2-C3 à 50% avec compression médullaire cervicale gauche, a été retenu. Le patient était classé FRANKEL C.

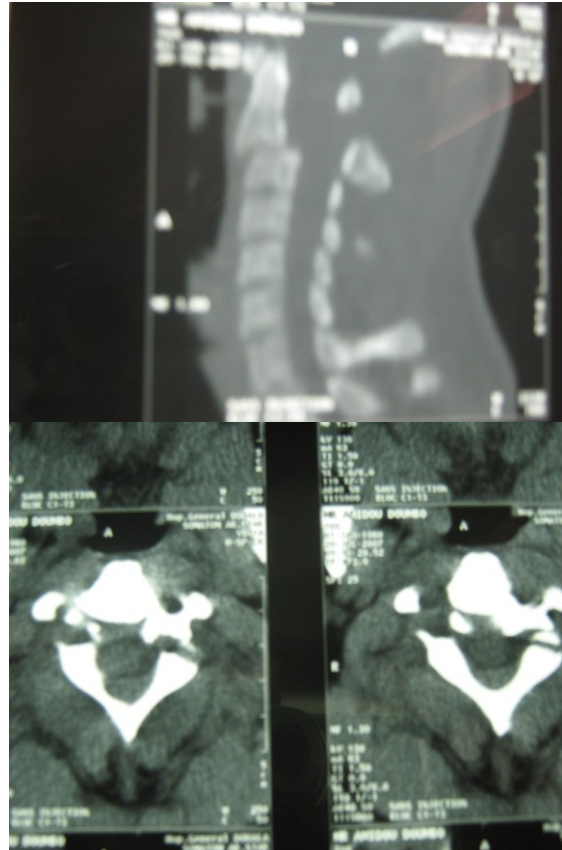


Figure 1 : Scanner du rachis cervical a montrant une fracture bilatérale des lames vertébrales C2, une fracture du pédicule droit de C2, un éclatement de l'apophyse transverse de C2 et de son trou transverse droit, une luxation C2-C3

Sur le plan thérapeutique, le patient a été hospitalisé et installé en décubitus dorsal avec une minerve cervicale sans traction. La chirurgie a été réalisée trois semaines plus tard après stabilisation des fonctions respiratoires et arrêt de l'hémoptysie.

Pendant l'intervention, le patient intubé et ventilé, a été installé en décubitus ventral sur une table ordinaire prolongée par une têtère en fer à cheval, donnant un appui frontal. La tête était fixée sur la têtère par un élastoplaste

ordinaire. La ligne d'incision était strictement médiane repérée sur le tubercule de l'occipital et les épineuses C2, C3, C4 et C5. L'incision strictement médiane pour être moins hémorragique débutait à la partie haute. Les écarteurs auto statiques de BECKMAN étaient placés précocement. Grâce à une dissection strictement sus périostée, à l'emploi prudent du bistouri électrique, le saignement était réduit. L'insertion des muscles spinaux était détachée en sous périostée de l'occipital et réclinée en dehors jusqu'à dégager le trou occipital de 10 h à 02 h. Ensuite deux orifices de 01 cm de diamètre étaient ménagés dans l'occiput à 25 mm de part et d'autre de la ligne médiane (diamètre du cadre de LUQUE). Ce trou de 01 cm de diamètre permettait de récliner précautionneusement les membranes sous périostées de la dure mère. Le cadre de LUQUE utilisé était celui de 70 mm de long sur 25 mm de large. Le fil de laçage y associé était de 1,2 mm de diamètre. Tout le matériel était en titane.

Cet implant était préalablement coudé à 60° par rapport au plan l'horizontale. On a réalisé un cerclage du bout proximal du cadre de LUQUE à l'écaïlle occipitale aux deux points du forage puis, un laçage bilatéral sous laminaire du bout distal du cadre en C3 - C4 - C5. La fermeture a été facilitée par la mise en extension de la tête. Un drain aspiratif a été placé dans le lit de l'incision. Les muscles et les aponévroses ont été rapprochés par un fil synthétique résorbable. La peau a été fermée par des points séparés. Le temps opératoire était évalué à 03 heures avec une perte sanguine d'environ 250 ml.

Les suites opératoires étaient simples, avec une bonne cicatrisation de la plaie opératoire. Le patient a gardé le collier cervical pendant trois mois. La rééducation fonctionnelle a débuté dès la première semaine après l'opération.

#### EVOLUTION :

Sur le plan orthopédique : le montage est resté stable sans déplacement secondaire et sans rupture du fil de laçage après un an de suivi. (Figure 2)

Sur le plan neurologique, nous avons noté une récupération complète de la motricité du membre inférieur gauche. Une amélioration au 4/5<sup>ème</sup> de la motricité globale et segmentaire du membre supérieur gauche.

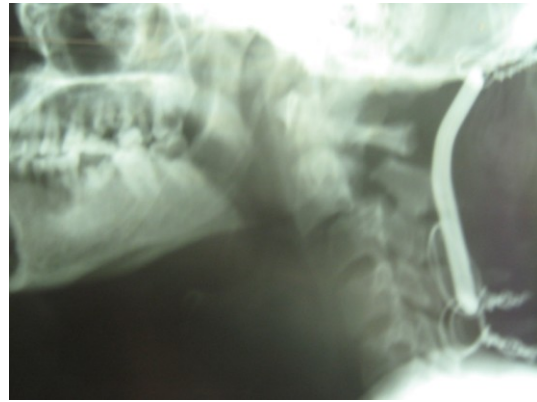


Figure 2 : : Montage resté stable sans déplacement secondaire et sans rupture du fil de laçage après un an de suivi

Sur le plan fonctionnel du rachis cervical : le patient peut se courber avec une distance doigt - sol à 0 ; une rotation cervicale  $80^\circ \times 2 = 160^\circ$  ; une flexion latéro-latérale  $30^\circ \times 2 = 60^\circ$ .

#### 2<sup>ème</sup> OBSERVATION :

Une femme de 42 ans, victime d'un accident de la voie publique le 08.11.07, avec traumatisme cervical a été admise le même jour aux urgences de l'Hôpital Général de Douala. A l'admission, elle présentait une dyspnée avec bradycardie à 40/min, une tétraplégie profonde, avec cependant une conscience normale et un langage cohérent. Le reste des systèmes était sans particularité. La patiente était classée FRANKEL A complet.

Le scanner cervical avait révélé une fracture bilatérale de l'arc antérieur de C1 associée à une rupture ligamentaire avec un déplacement des deux masses latérales de l'atlas de 12 mm (figure 3). Le diagnostic de fracture instable de C1-C2 avec contusion bulbaire a été retenu.

Après une amélioration des fonctions cardio-respiratoire pendant les trois premiers jours, une chirurgie de stabilisation a été réalisée le 11/11/07. La patiente installée en décubitus ventral avec le cou légèrement fléchi et la tête fixée sur une têtère en fer à cheval, a bénéficié d'une incision médiane occipito-cervicale ayant permis d'exposer l'écaïlle occipitale et les épineuses C1-C2-C3. Une arthrodèse occipito-cervicale avec le cadre de LUQUE de 70 mm de

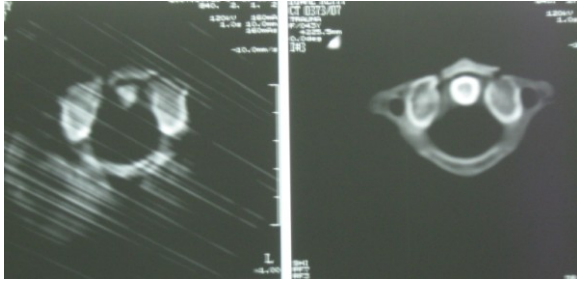


Figure 3 : fracture bilatérale de l'arc antérieur de C1 associée à une rupture ligamentaire avec un déplacement des deux masses latérales de l'atlas de 12 mm

long et de 25 mm de large préalablement coudé à 60° par rapport au plan horizontale, a été réalisée. Le laçage bilatéral sous-lamaire intéressait les vertèbres C2 et C3. (Figure 4). Le temps opératoire était de 02h 30 min et une perte sanguine de 200 ml environ. Dans les suites opératoires, la patiente a gardé le collier cervical et a été admise aux soins intensifs (Fig 4).

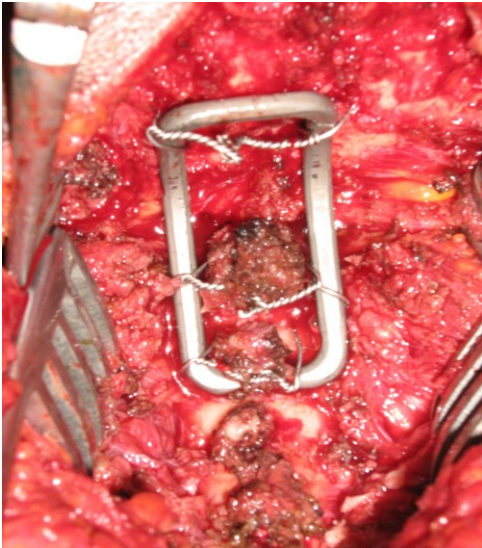


Figure 4 : laçage bilatéral sous-lamaire intéressant les vertèbres C2 et C3.

#### EVOLUTION :

Sur le plan orthopédique, il y a eu stabilisation de la fracture C1-C2 ce qui a permis la mobilisation de la patiente pour le nursing et un début de kinésithérapie motrice. La patiente a été transférée dans un centre de rééducation deux semaines après l'opération. La plaie opératoire étant cicatrisée.

Sur le plan neurologique, le tableau est resté stationnaire pendant les deux premiers mois.

Sur le plan du nursing, le patient a développé des escarres sacrées et trochantériennes puis une pneumonie de stase.

Une septicémie rebelle au traitement médical a précipité la malade deux mois après l'opération

#### DISCUSSION :

Sur le plan étiologique, tous nos deux patients étaient victimes des accidents de la voie publique notamment les accidents de motocyclette. Certains auteurs ont décrit ces types de fracture au cours des accidents de plongées au travail ou durant une activité sportive. [7].

Concernant le diagnostic, le premier malade présentait une fracture de l'arc postérieur de C2 associée à une luxation antérieure C2-C3 ; type III de Effendi. Quant au deuxième malade, il s'agissait d'une fracture bilatérale de l'arc antérieur associé à une rupture ligamentaire avec un déplacement des deux masses latérales de l'atlas de 12 mm (règle de SPENCE). Ces deux lésions sont reconnues instables [2,16]. Leur traitement exige une contention orthopédique par une minerve ou un halo dans l'attente d'une stabilisation chirurgicale vivement recommandée. [2, 5, 7]. Nos deux patients ont bénéficié d'une contention par une minerve dans la phase préopératoire, puis d'un collier cervical dans les suites opératoires. Le collier cervical était congné pour trois mois après l'opération.

L'approche chirurgicale tient compte des éléments anatomo-pathologiques et radiologiques de la lésion. Dans les fractures instables de l'atlas, plusieurs auteurs préconisent une fixation occipito-cervicale en cas d'instabilité ligamentaire sévère occipito-vertébrale ou alors une fixation par vissage postérieur articulaire C1C2 en cas de lésion du ligament transverse. D'autres recommandent une arthrodèse occipito-cervicale soit par laçage avec le « Keyhole », ou le cadre rectangulaire de LUQUE ou alors un laçage associant les autographe. [3,11, 16, 17, 18].

Nous avons réalisé une arthrodèse occipito-cervicale avec le cadre rectangulaire de LUQUE chez le patient de 42 ans présentant une fracture instable de l'atlas. L'évolution immédiate était favorable.

Quant à la fracture de l'arc postérieur, de C2 associée à une lésion discale C2C3, Effendi III, le traitement chirurgical peut être réalisé soit par un abord antérieur avec discectomie et arthrodèse par plaque vissée de C2 et C3, soit alors par un abord postérieur avec

vissage des isthmes ou stabilisateur cervical postérieur de C1 et C3. Toutes ces deux techniques exigent une connaissance parfaite du trajet de l'artère vertébrale et aussi un contrôle pendant l'opérateur avec un amplificateur de brillance. Le succès varie de 87 à 100%. [1, 3, 6, 8, 9, 10, 15, 16,18]. Dans notre série nous avons traité le patient de 22 ans présentant une fracture de l'arc postérieur C2 et une luxation antérieure C2-C3 par arthrodèse occipito-cervicale avec le cadre rectangulaire de LUQUE. Le résultat était satisfaisant.

Il est important de signaler que l'abord postérieur n'est pas toujours une solution idéale. Etant donné que plusieurs lésions du rachis cervical ont une orientation antérieure ou antérolatérale, certains auteurs ont abandonné l'abord postérieur au bénéfice de l'abord antérieur et antérolatéral. Toutefois la décompression postérieure reste un geste vital dans la chirurgie du rachis cervical supérieur quelque soit l'abord chirurgical choisi. [10, 12, 13, 18]

L'avantage de l'arthrodèse occipito-cervicale par laçage du cadre rectangulaire de LUQUE repose d'abord sur sa forte solidité et sa malléabilité. De plus son coût est relativement très abordable. [6, 10, 11,12, 13,17]. On peut l'utiliser dans les hôpitaux les plus reculés puisque le contrôle per-opérateur par l'amplificateur de brillance n'est pas toujours nécessaire. Nous avons toutefois noté une rigidité du rachis cervical chez le patient de 22 ans avec une réduction de la rotation du cou. Nous n'avons pas noté une lésion neurologique lors du passage des fils de laçage.

#### CONCLUSION :

Le cadre de LUQUE est un implant simple qui apporte une stabilité efficace des fractures instables du rachis cervical supérieur. Sa grande maniabilité et son coût très abordable font de lui un matériel de choix dans nos conditions de pratique Africaine .

#### REFERENCES

1. **ALTHOFF B.**  
Fracture of the odontoid process. An experimental and clinical study. Acta Orthop Scand suppl 177: 1-95, 1979.
2. **ANDERSON P.A., HENLEY M.B., GRADY M.S., MONTESANO P.X., WINN H.R.,**  
Posterior cervical arthrodesis with AO reconstruction plates and bone graft. Spine 16 (suppl): S72 – S79, 1991
3. **ARYAN Henry E., MD, C. NEWMAN Benjamin, MD, WNOTIMEIER Eric, MD, ACOSTA Frank L. JR M.D, Wang Vincent Y, MD, PhD , AND AMES Christopher. P..D.D**  
Stabilization of atlantoaxial complex via C1 lateral mass and C2 pedicle screw fixation in a multicenter clinical experience in 102 patients: modification of the Harms and Goel techniques. J.Neurosurg Spine 8:222\_229, 2008
4. **BAILEY R.W., BAGLEY C.E.,**  
Stabilization of the cervical spine by anterior fusion J Bone Joint Surg (AM) 42: 565-594, 1960
5. **BÖHLER J.**  
Anterior stabilization of acute fracture and non-unions of the dens. J Bone Joint Surg (Am) 64: 18, 1982
6. **BRIDWELL K.**  
Treatment of markedly displaced Hangman's fracture with a Luque rectangle and a posterior fusion in a 71-year-old man. Spine 11: 49-52, 1986
7. **CHIROSSEL J.P., PASSAGIA J.G. GOLNET G.**  
Traumatismes vertébro-médullaires, neurochirurgie Edition marketing / ellipses, 1995, P 381 – 2
8. **CLOWARD R.B.**  
Treatment of acute fractures and fracture-dislocations of the cervical spine by vertebral-body fusion: a report of eleven cases. J. Neurosurg 18: 201-209, 1961
9. **COOPER P.R.** Posterior stabilization of the cervical spine using Roy-Camille plates : a North American experience. Trans Orthop 12: 43, 1988
10. **CYBULSKI G.R., STONE R.M., RIFAI M.H., GANDHI Y., GLICK R;**  
Use of arthrodesis. Neurosurgery 22: 429-431, 1988.
11. **ELLIS P.M., FINDLAY J.M.,**  
Cranio-cervical fusion with contoured Luque rod and autogeneic bone graft Can J. surg. 37 : 50-54, 1994

12. **FIEDING J.W., HAWKINS R.J., RATZAN S.A.**  
Spine fusion for atlanto-axial instability. J. Bone Joint Surg (Am) 58: 400-407, 1976
13. **GRANTHAM S.A., DICK H.M., THOMPSON R.C., STINCHFIELD F.C.**  
Occipito-cervical arthrodesis. Clin Orthop 65: 118-129, 1969
14. **GROB D., DVORAK J., PANJABI M., FROEHLICH M., HAYEK J.**  
Posterior occipitocervical fusion. A preliminary report of a new technique. Spine 16 (Suppl): S17-S24, 1991
15. **JEANERET B., MAGERL F., HALTERWARD E., WARD J.C.,**  
Posterior stabilization of the cervical spine with hook plates. Spine 16 (Suppl): S56-S63, 1991
16. **JOHN R., VENDER M.D., ANDY J., REKITO M.S., STEVEN J; HARRRISON, M.S. AND DENNISE, MC DONNELL, M.D**  
Evolution of posterior cervical, and occipito-cervical fusion and instrumentation. Neurosurg focus 16(1) article 9, 2004.
17. **MACKENZIE A.I., UTTLEYD., MARSH H.T. ET AL**  
CRANIOCERVICAL STABILIZATION USING Luque /Hart shill rectangles. Neurosurgery 26 : 32-36, 1990
18. **STOKES JOHN K., VILLAVICENCIO ALANT, Liu Paul C., Bray Roberts, and Johnson J Patrick**  
Posterior athlantoaxial stabilization: new alternative C1-C2 transarticular screws. Neurosurg focus 12(1) article 6, 2002.