



Article Original

Prise en Charge de la Pyonéphrose au CHU de Brazzaville

Management of pyonephrosis at University Teaching Hospital of Brazzaville

Ondongo Atipo AM, Ondziel Opara AS, Banga Mouss RB, Service M, Dimi Nianga IY, Odzébé AWS, Bouya PA

Service d'urologie andrologie
CHU de Brazzaville

Auteur correspondant :
Pr ODZEBE AWS
Adresse e-mail :
odzebe_s@yahoo.fr

Mots-clés : pyonéphrose,
néphrectomie, Brazzaville.

Keywords: pyonephrosis,
Nephrectomy, Brazzaville

RÉSUMÉ

Introduction. La pyonéphrose correspond à une infection rare et grave du rein, pouvant engager le pronostic fonctionnel de celui-ci ou vital du patient. L'objectif de ce travail était d'étudier les aspects diagnostiques, thérapeutiques et évolutifs de la pyonéphrose. **Patients et méthodes.** Nous avons réalisé une étude rétrospective descriptive dans le service d'urologie du CHU de Brazzaville durant une période de 5 ans, allant du 1^{er} janvier 2014 au 31 décembre 2018. **Résultats.** Elle a concerné 23 patients hospitalisés pour pyonéphrose, soit une fréquence de 0,92 %. Le sex-ratio était de 10 hommes pour 13 femmes (0,77). L'âge des patients était compris entre 7 et 72 ans, avec une moyenne de 50,13 +/- 15 ans. Le motif de consultation était dominé par la douleur de la fosse lombaire dans 65,2 % des cas. L'examen clinique avait permis de retrouver une douleur à la palpation de la fosse lombaire dans 82,6 % des cas, suivi d'une fièvre dans 56,5 % cas. L'échographie, l'UIV et l'Uro-DM avaient permis d'affirmer le diagnostic dans la majorité des cas. L'étiologie était lithiasique dans 56,52 % cas. Le traitement avait consisté en une réanimation associée à une antibiothérapie dans tous les cas. La néphrectomie totale était réalisée dans 95,6 % des cas, elle était précédée de dérivation urinaire par néphrostomie percutanée d'attente dans 50 % des cas. Les complications post opératoires étaient observées dans 31,8 % des cas. **Conclusion.** La pyonéphrose est une affection peu fréquente dans notre contexte de travail. Les examens d'imagerie permettent de poser le diagnostic. Sa prise en charge nécessite une antibiothérapie adéquate associée à une néphrostomie et/ou une néphrectomie

ABSTRACT

Introduction. Pyonephrosis corresponds to a rare and serious infection of the kidney, which can affect the functional of the kidney or vital prognosis of patient. The aim of this work was to study the epidemiological, diagnostic, therapeutic and progressive aspects of pyonephrosis. **Patients and methods.** We carried out a descriptive retrospective study in the urology department of the Teaching Hospital of Brazzaville for a period of 5 years, going from January 1, 2014 to December 31, 2018. **Results.** It concerned 23 patients hospitalized for pyonephrosis, a frequency of 0.92%. The sex ratio was 10 men for 13 women (0.77). The age of the patients was between 7 and 72 years, with an average of 50.13 +/- 15 years. The reason for consultation was dominated by pain in the lumbar fossa in 65.2% of cases. The clinical examination found pain on palpation of the lumbar fossa in 82.6% of cases, followed by fever in 56.5% of cases. Ultrasound, UIV and Uro-DM confirmed the diagnosis in the majority of cases. The etiology was lithiasic in 56.52% of cases. The treatment consisted of resuscitation combined with antibiotic therapy in all cases. Total nephrectomy was performed in 95.6% of cases, it was preceded by urinary derivation by percutaneous waiting nephrostomy in 50% of cases. Postoperative complications were observed in 31.8% of cases. **Conclusion.** Pyonephrosis is an uncommon pathology in our work context. Imaging tests are used to make the diagnosis. Its management requires adequate antibiotic therapy associated with a nephrostomy and / or nephrectomy.

INTRODUCTION

La pyonéphrose se définit comme la présence d'une collection purulente dans les cavités rénales avec destruction partielle ou totale du parenchyme rénal associée à une péri néphrite importante. Elle est le plus souvent secondaire à un obstacle au niveau de la voie excrétrice urinaire [1]. Il s'agit d'une infection rénale grave pouvant engager le pronostic vital du malade en raison de la

septicémie qu'elle occasionne, mais aussi le pronostic fonctionnel du rein concerné.

De nos jours l'apport de la tomodensitométrie a rendu aisé le diagnostic de la pyonéphrose. Son traitement est bien codifié, il fait recours à la néphrectomie totale.

Cette affection est devenue de plus en plus rare dans les pays développés, demeure cependant fréquente dans les pays où l'accès aux soins reste difficile [2]. En Afrique

sub-saharienne très peu d'étude ont été faite sur ce sujet. Et au Congo, il n'existe aucune donnée sur la pyonéphrose. C'est dans ce contexte que nous avons entrepris cette étude qui a pour but de d'étudier les aspects cliniques, paracliniques, thérapeutiques et évolutifs de la pyonéphrose dans notre environnement de travail.

PATIENTS ET MÉTHODES

Il s'est agi d'une étude rétrospective et descriptive, réalisée dans le service d'urologie-andrologie du Centre Hospitalier Universitaire de Brazzaville (CHUB) durant une période de 5 ans, allant du 1^{er} janvier 2014 au 31 décembre 2018.

Elle a inclus tous les patients de tous les âges, sans distinction de sexe, admis dans le service d'urologie du CHUB pour une pyonéphrose. Nous avons exclu trois dossiers des patients hospitalisés pour pyonéphrose qui étaient incomplets.

Le diagnostic de pyonéphrose était évoqué au plan clinique par l'existence d'une douleur de la fosse lombaire associée à un syndrome infectieux et confirmé sur le plan paraclinique par une collection du pus dans les cavités pyélo-calicielles avec destruction du parenchyme rénal à l'échographie, à l'UIV ou à l'uroscanner.

La collecte des données était faite sur une fiche d'enquête à partir des dossiers des malades et du registre d'admission du service.

Les variables étudiées étaient démographiques (la fréquence, l'âge, le sexe, la profession) ; cliniques (le délai de consultation en urologie, les antécédents, les circonstances de découverte, les données de l'examen clinique) ; paracliniques (la fonction rénale, le taux d'hémoglobine à la numération formule sanguine, l'uroculture, l'échographie de l'arbre urinaire, l'Urographie Intraveineuse et l'Uro-TDM) ; thérapeutiques (les antalgiques, l'antibiothérapie, la néphrostomie préopératoire, la technique de néphrectomie, la voie d'abord, l'exploration per opératoire, le geste réalisé, les gestes chirurgicaux associés, le type de drainage), évolutives (les suites opératoires immédiates et à long terme). Les patients ont été suivi sur une période de 24 mois.

Le traitement des données, la réalisation des tableaux et des graphiques ont été réalisé avec le logiciel Microsoft Excel version 2016.

RÉSULTATS

Données épidémiologiques

Durant la période d'étude 23 dossiers des patients hospitalisés pour pyonéphrose ont été colligé sur 1153 dossiers des patients hospitalisés, soit une fréquence de 0,9 %. Le nombre de cas recensés par année variait de 3 à 5 avec une moyenne 4,6 cas/an. La pyonéphrose représentait 13,6 % de l'ensemble des patients admis pour pathologie infectieuse urologique.

L'âge moyen de la population était de 50,3 +/- 15 ans avec des extrêmes de 7 et 70 ans et une médiane de 35 ans.

Le sex-ratio était de 0,77, soit 10 hommes pour 13 femmes.

Données cliniques

Le délai moyen de consultation urologique était 2,9 ans (33 mois), avec les extrêmes de 7 jours et 9 ans.

Les antécédents médicaux pathologiques ont été notés dans neuf cas (39 %). Il s'agissait du diabète sucré dans cinq cas (21,7 %), de lithiase rénale dans trois cas (13 %), et l'infection urinaire à répétition chez un patient (4,3 %). Le motif de consultation était constitué des douleurs de la fosse lombaire dans 15 cas (65,2 %) comme indiqué dans le tableau I.

Tableau I : Répartition des motifs de consultation

Motif de consultation	n	%
Douleurs de la fosse lombaire	15	65,2
Hématurie	4	17,4
Syndrome infectieux	13	56,5
Altération de l'état général	8	34,8
Pyurie	12	52,2
Masse de la fosse lombaire	10	43,5

L'examen clinique retrouvait la douleur à la palpation de la fosse lombaire dans 19 cas (82,6 %). L'état général était altéré

Tableau II : Répartition des résultats de l'examen clinique

Signes à l'examen clinique	n	%
Normal	1	4,3
Fièvre	13	56,5
Altération de l'état général avec status performance de l'OMS inférieur à 3	15	65,2
Anémie clinique	12	52,2
Gros rein	13	56,5
Douleurs à la palpation de la fosse lombaire	19	82,6

avec le statut performance de l'OMS inférieur à trois dans 15 cas (65,2 %) (Tableau II).

Données paracliniques

La créatinémie chez tous les patients était normale.

La numération formule sanguine (NFS) notait une hyperleucocytose à prédominance polynucléaire neutrophile dans tous les cas, une anémie modérée (taux d'hémoglobine compris entre 7 et 10 g/dl) dans 10 cas (43 %), une anémie sévère (taux d'hémoglobine inférieur à 6 g/dl) ayant justifiée une transfusion sanguine dans trois cas (13 %).

L'uroculture était positive dans 19 cas (82,6 %). La figure 1 montre la répartition des patients selon le germe isolé à l'uroculture.

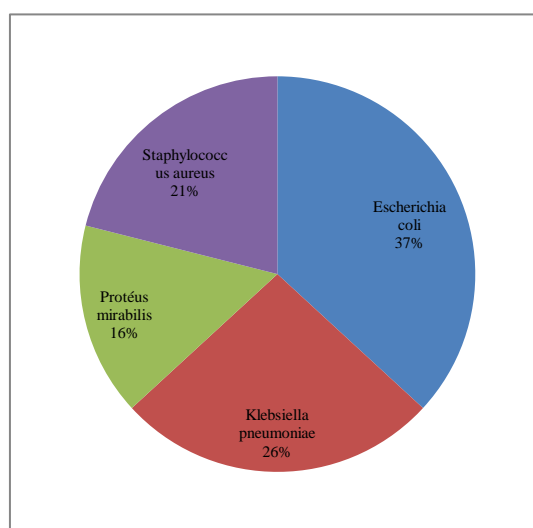


Figure 1 : Répartition selon le germe retrouvé

L'échographie de l'arbre urinaire était réalisée chez tous les patients. Elle avait permis de retrouver une pyonéphrose isolée dans 4 cas (17,4 %), une pyonéphrose associée à un calcul rénal dans 8 cas (34,8 %), une hydronéphrose associée à un calcul rénal dans 5 cas (21,7 %) et une hydronéphrose isolée dans deux cas (26 %).

L'urographie intraveineuse (UIV) a été réalisée chez 7 patients (30,4 %). Les résultats ont été les suivants: un cas d'hydronéphrose associée à un calcul rénal soit 14,3 %, quatre cas de rein muet associé à un calcul rénal (57 %) et deux cas un rein muet isolé (28,5 %).

L'Uro-TDM a été faite chez 16 patients (69,5 %). Elle avait

Tableau III : Répartition des résultats de l'uro-TDM

Résultat de l'Uroscan	n	%
Calcul rénal et pyonéphrose	8	50
Pyonéphrose isolée	2	12,5
SJPU et Pyonéphrose	2	12,5
Méga uretère et pyonéphrose	1	6,25
Calcul urétéral lombaire et pyonéphrose	1	6,25
Sténose urétérale lombaire et pyonéphrose	2	12,5
SJPU: Syndrome de jonction pyélo-urétérale		

permis de retrouver une pyonéphrose dans tous les cas et d'identifier la cause de l'obstruction dans 14 cas (87,5 %) (Tableau III).

La pyonéphrose était localisée à droite dans 14 cas (61 %) et à gauche dans neuf cas (39 %).

La cause de la pyonéphrose était un calcul rénal dans 13 cas (56,5%) (Figure 2).

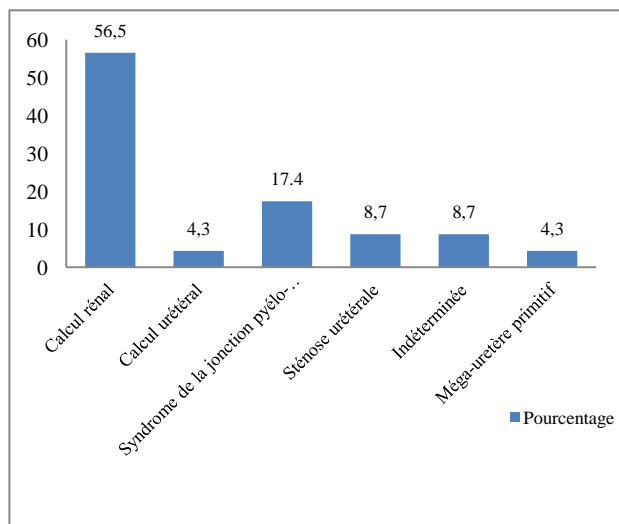


Figure 2 : Répartition selon l'étiologie

Données thérapeutiques

Le traitement médical avait été effectué chez tous les patients (100 %) soit avant et/ou après la chirurgie. L'analgésie avait été obtenue avec du paracétamol (60 mg/kg/jour réparti toutes les 6 heures) et/ou du Tramadol (300 mg/j en 3 prises). L'antibiothérapie était systématique pour tous les patients, elle associait une céphalosporine de 3^{ème} génération (3 grammes par jour chez l'adulte et 100 mg/kg/jour toutes les 8 heures chez l'enfant) ou une fluoroquinolone (1 g/jour en 2 prises) et du métronidazole (1,5 grammes par jour chez l'adulte et 30 à 40 mg/kg/jour chez l'enfant en trois prises).

Le drainage rénal préopératoire par néphrostomie percutanée échoguidée (Figure 3) avant néphrectomie a été réalisé dans 12 cas (52,2 %). La fonction rénale s'était normalisée au bout de deux semaines chez 1 patient (9,1 %), le traitement dans ce cas était une chirurgie conservatrice notamment une pyéloplastie.



Figure 3 : Drainage rénal par néphrostomie

La néphrectomie était pratiquée dans 22 cas (95,6 %). Elle était d'emblée dans 11 cas (50 %) et précédée de néphrostomie dans l'autre moitié des cas (50 %).

La voie d'abord était une lombotomie dans tous les cas. La néphrectomie était élargie dans 16 cas (72,72 %) et sous capsulaire dans six cas (27,27 %).

L'exploration per opératoire mettait en évidence une sténose de la jonction pyélo-urétérale dans trois cas (13,6 %), un vaisseau polaire inférieur croisant la jonction pyélo-urétérale dans deux cas (9 %), une lithiase rénale dans 13 cas (59 %); dans tous les cas le rein était volumineux, ferme, entouré de tissus très scléreux, adhérent, complètement remanié, le parenchyme était détruit scléreux et les cavités rénales étaient remplies de pus. Dans un cas (4,3 %) l'uretère était dilaté du pelvis rénal à la jonction uretéro-vésicale, scléreux correspondant à un méga uretère primitif.

La difficulté opératoire retrouvée était une importante périnéphrite dans 15 cas (68,2 %). Les incidents per opératoires étaient une brèche pleurale dans trois cas (13,6 %) et une brèche péritonéale dans deux cas (9 %).

Le drainage de la loge rénale a été réalisé dans tous les cas. L'ablation du drain était effectuée 1 à 2 jour après dans tous les cas.

L'examen anatomo-pathologique de la pièce opératoire réalisé dans 14 cas soit 63,6 % était tous en faveur d'une pyélonéphrite chronique non spécifique.

Données évolutives

Les suites opératoires immédiates étaient simples dans 17 cas (77,3 %).

Les complications post opératoires avaient été retrouvées dans cinq cas soit 22,7 %. Il s'agissait d'une suppuration

pariétale dans quatre cas (18,2 %) et une septicémie ayant causé le décès d'un patient (4,5 %).

La durée moyenne d'hospitalisation était de 7 jours avec des extrêmes de 6 et 23 jours.

La durée moyenne de suivi après le traitement était de 9 mois avec des extrêmes allant de 2 à 21 mois.

Le nombre de contrôles variait de 2 à 5 pour une moyenne de 2 contrôles par patient. Vingt patients (86,9 %) avaient été suivis, le reste soit 2 (8,7 %) étaient perdus de vue.

L'évolution à moyen et long terme était marquée, au plan clinique par des douleurs lombaires résiduelles notées dans 2 cas (9 %).

DISCUSSION

La pyonéphrose est une affection rare, son incidence a été de 4,6 cas/an dans notre étude. Sow au Sénégal rapporte 44 cas en quatorze ans, avec 3,14 cas/an [3], Khouni en Tunisie, 16 cas en 9 ans avec une incidence de 2 cas/an [2] et Rabii au Maroc, note 14 cas en sept mois [4].

Toutes les tranches d'âge sont intéressées. Les hommes sont concernés au même titre que les femmes, cependant les proportions varient d'une série à une autre [3,5,6].

Le diabète sucré était l'antécédent médical le plus retrouvé, soit 21,74 % des cas. En raison de l'immunodépression qu'elle entraîne, le diabète constitue un terrain qui favorise la croissance bactérienne, par conséquent la survenue de la pyonéphrose [7].

Sur le plan clinique, la symptomatologie de la pyonéphrose est bien diversifiée comprenant la douleur de la fosse lombaire, l'hématurie, le syndrome infectieux, la pyurie et la masse de la fosse lombaire. Ces signes ne sont pas spécifiques à la pyonéphrose. La douleur de la fosse lombaire était le principal signe. Elle avait motivé la consultation chez 65,21 % de nos patients, elle était isolée ou associée à d'autres signes. Nos résultats sont similaires à ceux de Sow qui retrouve la douleur de la fosse lombaire dans 95% des cas [3]. Cette douleur évolue souvent de façon intermittente avec des périodes d'accalmie, elle disparaît lorsque le rein cesse de fonctionner. Cette évolution de la douleur explique le fait que certains patients consultent à un stade avancé où le rein est complètement détruit. Aussi la douleur, surtout si elle n'est pas franche peut faire incriminer à défaut une pathologie digestive ou rhumatologique et faire retarder la prise en charge par un urologue. La pyonéphrose peut être asymptomatique et se révéler par un tableau de septicémie voire même au cours la grossesse [8 - 10]. A l'examen clinique, la pyonéphrose réalisée est un état de suppuration profonde avec une forte possibilité de dissémination du germe. Dans notre étude la fièvre a été présente dans 56,52 % des cas. Khouni retrouve la fièvre chez 13 patients sur 16 et Sow la note dans 92,7 % des cas [2, 3].

Sur le plan paraclinique, l'appréciation de la fonction rénale est indispensable car elle dicte l'attitude thérapeutique. La scintigraphie rénale au ^{99m}Tc-DTPA qui permet de l'évaluer de façon fiable n'étant pas accessible dans notre condition de travail, son évaluation a été faite par la mesure de la créatininémie. Aussi, la néphrostomie percutanée permet aussi d'étudier séparément la fonction rénale en mesurant la créatinurie. Il faut noter que la pyonéphrose est souvent unilatérale et l'insuffisance rénale exceptionnelle, en dehors

des cas où elle survient sur un rein anatomiquement ou fonctionnellement unique. El Khader a rapporté quelques rares cas de pyonéphrose bilatérale [11]. L'examen cyto bactériologique des urines peut révéler une pyurie, mettre en évidence une bactériurie significative (plus de 100.000 germes par ml), une leucocyturie supérieure ou égale à 10000/ml. Il permet aussi d'identifier le germe et de réaliser un antibiogramme [12]. Il était positif dans 82,60 % des cas. Sow, rapporte un ECBU positif dans 29,5 % des cas. Les germes isolés dans notre étude ont été identiques à ceux retrouvés dans la littérature avec une prédominance d'*Escherichia Coli* [2, 3]. Nous n'avons pas retrouvée de bacille de Koch. La culture du pus sur milieu spécialisé de Lowenstein-Jensen n'a pas été systématique. Un ECBU stérile n'exclut pas le diagnostic de pyonéphrose. Il peut s'agir soit d'une infection décapitée par une antibiothérapie préalable ou d'un foyer infectieux clos exclus de circuit urinaire. Watson a fait le constat selon lequel, l'étude bactériologique du prélèvement du pus obtenu lors de la néphrostomie est beaucoup plus sensible [5].

Les explorations d'imagerie ont été déterminantes pour le diagnostic de la pyonéphrose, mais aussi pour la mise en évidence des pathologies en cause de l'obstruction des voies urinaires. L'échographie rénale est un examen accessible et très peu onéreuse. Elle est à demander en première intention et en urgence devant la suspicion de pyonéphrose. Les signes échographiques permettant d'évoquer la pyonéphrose sont la perte de toute l'épaisseur du parenchyme rénal en regard des cavités très dilatées contenant de nombreux échos, avec des cavités parenchymateuses et surtout l'infiltration périrénale [13]. Selon la littérature, sa sensibilité est de 90 %, sa spécificité est de 97 % et son exactitude de 96 % pour différencier une pyonéphrose d'une simple hydronéphrose [14]. Dans notre étude, l'échographie a permis de diagnostiquer la pyonéphrose 73,92 % des cas. Elle a aussi permis de mettre en évidence le facteur favorisant l'obstruction, notamment lithiasique. L'urographie intraveineuse est réalisée chez les patients ayant une fonction rénale normale. Actuellement, elle a perdu son importance dans le diagnostic de la pyonéphrose depuis l'avènement de l'Uro-TDM. En cas de pyonéphrose, elle montre l'obstruction des voies urinaires avec soit un retard d'opacification du système collecteur, ou un rein non fonctionnel jusqu'à la 24^{ème} heure [9]. Elle a été réalisée chez sept patients et a permis de poser le diagnostic dans six cas. L'Uro-TDM est l'examen de référence pour le diagnostic de la pyonéphrose et la détection de la pathologie à l'origine de l'obstruction. L'examen tomodynamométrique sans injection de produit de contraste montre un gros rein aux contours mal définis et une dilatation des cavités excrétrices. Après injection intraveineuse, l'épaisseur du parenchyme rénal est très réduite en regard des cavités dilatées siège de signaux hyperdenses. Le rein est non fonctionnel. [9]. En sus, l'Uro-TDM précise la nature de l'obstruction, la fonction rénale, la sévérité de l'atteinte et l'inflammation périrénale qui prend l'aspect d'un simple épaissement des fascias, d'une infiltration de l'espace cellulo-graisseux, d'un phlegmon périrénal collecté ou non [9, 15]. Elle a été

réalisée dans 16 cas, elle a permis de diagnostiquer la pyonéphrose dans tous les cas. Elle a ensuite aidé à identifier les pathologies à l'origine de l'obstruction.

Les facteurs étiologiques de la pyonéphrose peuvent être regroupés en trois groupes: les lithiases, les uropathies malformatives congénitales obstructives et les sténoses urétérales acquises. La lithiase urinaire est la plus grande pourvoyeuse de pyonéphrose. Plusieurs auteurs s'accordent sur la fréquence élevée de la lithiase comme cause de la pyonéphrose : Watson rapporte dans une série de 315 cas de pyonéphrose parmi lesquels 187 cas étaient secondaires à une lithiase, soit 59 % [5]. Pour Bouhafs la lithiase rénale était présente dans 60 % des cas [16]. Nos résultats sont similaires à ceux retrouvés dans la littérature avec 14 cas soit 60,87 % de pyonéphroses d'origine lithiasique. Les uropathies malformatives congénitales obstructives représentent la deuxième cause de la pyonéphrose après les lithiases urinaires [14]. Ces anomalies malformatives évoluent souvent à bas bruit et ne sont diagnostiquées qu'au stade de pyonéphrose avec destruction totale du parenchyme rénal. Le syndrome de la jonction pyélo-urétérale et le méga uretère primitif ont été les uropathies malformatives retrouvées respectivement dans 17,40 % et 4,35 % des cas La sténose urétérale acquise a été à l'origine de la pyonéphrose dans deux cas dans notre étude. Elle est le plus souvent secondaire à la bilharziose urinaire [3]. Nous avons noté deux cas soit 8,69 % de pyonéphrose dont la cause était indéterminée. Il peut s'agir de volumineuses pyonéphroses avec destruction complète du parenchyme rénal, le rein devient une poche d'urine purulente et il devient alors difficile de détecter la nature de l'obstruction surtout si elle n'est pas lithiasique, seule l'exploration per opératoire permet dans ce cas de déterminer la cause. D'autres causes de la pyonéphrose sont rapportées dans la littérature, comme la tuberculose [17], la tumeur de la voie excrétrice [5], la pyélonéphrite xanthogranulomateuse [17]. La néphrectomie est le traitement de choix de la pyonéphrose [4]. Pour réduire la morbidité importante liée à cet acte, plusieurs auteurs réalisent une néphrotomie percutanée dite d'attente associée à une réanimation et une antibiothérapie rigoureuse précédant la néphrectomie [3, 4]. Le drainage rénal du pus permet l'évacuation et l'examen bactériologique du pus, ce qui ferait que l'antibiothérapie soit bien adaptée au germe isolé. En outre, le drainage sert à évaluer de la fonction rénale par le dosage de la créatinurie [4, 5, 10, 18]. Associé à l'antibiothérapie, elle a permis dans le cas d'une pyonéphrose due à un syndrome de la jonction pyélo-urétérale, la récupération de la fonction rénale dans notre étude.

La difficulté opératoire rencontrée dans notre étude était essentiellement constituée par la périnéphrite retrouvée dans 15 cas.

Les complications per opératoires sont liées essentiellement aux conditions opératoires difficiles: le saignement secondaire à une atteinte du pédicule rénal ou des vaisseaux avoisinants, les lésions de la rate et du pancréas, les perforations coliques sont décrites dans la littérature [11]. Nous avons noté un cas de brèche pleurale et deux cas de brèche péritonéale.

L'examen anatomo-pathologique de la pièce opératoire disponible dans 14 cas était en faveur de la pyélonéphrite

chronique non spécifique. Il n'a pas été retrouvé des lésions de tuberculose.

Les suites opératoires étaient compliquées dans quatre cas soit 18,18 %. Il s'agissait de la suppuration de la plaie opératoire dans trois cas et un cas de septicémie ayant entraîné la mort. Khouni dans son étude avait mentionné deux décès soit 14,3 % des cas [2]. De façon générale, l'évolution de la pyonéphrose est favorable et le décès pour pyonéphrose est devenu rare [3].

CONCLUSION

La pyonéphrose est une infection rénale rare et grave. Sa symptomatologie variée s'apparente à celle de toutes les autres pathologies du haut appareil urinaire, d'où la nécessité des examens d'imagerie qui permettent de poser le diagnostic. La lithiase rénale est la première cause de pyonéphrose. Devant une pyonéphrose, la néphrostomie percutanée échoguidée doit être le premier geste à réaliser, elle est associée à une antibiothérapie rigoureuse voire une bonne réanimation avant la néphrectomie. La prévention de la pyonéphrose passe par le traitement précoce des maladies rénales obstructives qui en constituent les facteurs favorisants.

RÉFÉRENCES

1. Proca E : Pionefroza. în Revista Română de Urologie 1997 ; 4 : 141- 152.
2. Khouni H, Bouchiba N, Ben AM, et al. Approche diagnostique thérapeutique de la pyonéphrose lithiasique. A propos de 16 cas. Tunis Med 2011; 8-9.
3. Sow Y, Fall B, Sarr A, et al. Pyonéphrose : 44 observations au Sénégal. Méd Trop 2011; 71: 495-8
4. Rabii R, Joulal A, Rais H et al Annales D'urologie_2000, 34(3):161-164.
5. Watson RA, Esposito M, Richter F et al. Percutaneous nephrostomy as adjunct management in advanced upper urinary tract infection. Urology 1999 ; 54 : 234-9.
6. Diallo Y, Kouka SC, Kane R, et al. Pyonéphrose : Aspects cliniques et thérapeutiques à propos de 19 cas. Rev. méd. Madag. 2016 ; 6(1): 671-675.
7. Hasigov A, Ndamba Engbang JP, FidarovF. Giant Pyonephrosis Due to Urolithiasis and Diabetes: A Case Report. Open Journal of Urology, 2016, 6, 122-125.
8. Diallo Y, Soumah SA, Kouka SC et al Pyonéphrose révélée par une grossesse : à propos de 2 observations et revue de la littérature J Afr Imag Méd 2015; (7), 2: 39-44.
9. St Lezin M, Hofmann R, Stoller ML. Pyonephrosis: diagnosis and treatment. Br J Urol 1992 ; 70 : 360-3.
10. Wu TT, Lee YH, Tzeng WS, et al. The role of C-reactive protein and erythrocyte sedimentation rate in the diagnosis of infected hydronephrosis and pyonephrosis. J Urol 1994 ; 152 : 26-8.
11. El Khader K., Ouali M., Koutani A., et all. Carcinome à cellules transitionnelles du moignon urétéral après néphrectomie pour pyonéphrose. s.l. : Progrès en Urologie, 2001.
12. Joffre F., CINQUALBRE A. Pathologie infectieuse du haut appareil urinaire. EMC (Paris) 1991 ;34150 : A10.
13. Lemaitre L., Puech P., Fauquet I, et all. Apport de l'imagerie dans la prise en charge des infections de l'appareil urinaire. s.l. : EMC 18-070-A-2].
14. Peterson Ac, Allen RC. Pyonephrosis. s.l. : WWW.Emedecine.com, 2006.

-
15. Patrick J. Fultz, William R. Hampton, et al. Computed Tomography of Pyonephrosis. 1993. *Abdom Imaging* ; 18 (1) :82-87.
 16. Bouhafis M.A, Cherradi N., El Azzouzi D et al. La pyélonéphrite xanthogranulomateuse chez l'enfant. *Prog Urol*. 2006,2, 192-196.
 17. Xu Zhang, Xin Ma, Hong-Zhao Li, et al. Retroperitoneoscopic subcapsular nephrectomy for infective non functioning kidney with. *BJU International* 2005. 94(9):1329-31.
 18. Modi P, Kadam G, Goel R. Retroperitoneoscopic nephrectomy for pyonephrotic kidneys. *J Endourol* 2007 ; 21 : 75-7. 15.