

Technique chirurgicale

Utilisation du Lambeau Vaginal de Voisinage en Vue d'Améliorer la Continence dans les Fistules Cervicales et Cervico-Urétrales d'Origine Obstétricale : Technique Chirurgicale

The Vaginal Flap in The Management of Cervical and Cervico-Urethral Fistulae of Obstetrical Origin: Surgical Technique

Fouda PJ, Fouda JC, Mekeme J, Essiene A, Angwafo III Fru, Eteki N, Mamadou S, Sosso MA.

Centre national de traitement des fistules urogénitales Hôpital Central de Yaoundé

Mots clé : fistule cervico-urétrale, sphincter urétral, lambeau vaginal, continence

Correspondance : Dr Fouda : Email : fopijos22003@yahoo.fr

RÉSUMÉ

La fistule cervicale et surtout cervico urétrale constitue encore aujourd'hui une difficulté pour les chirurgiens de la fistule obstétricale et une hantise pour les jeunes chirurgiens. Le taux d'échecs reste élevé (30 à 60%). La technique du lambeau vaginal permet d'allonger l'urètre et de replacer la vessie dans l'enceinte manométrique pelvienne, tout en évitant de traumatiser le sphincter strié de l'urètre ou ce qui en reste, et de reconstituer un pseudo col vésical. Cette technique a été appliquée chez 28 patientes âgées de 15 à 44 ans, dont 8 fistules cervicales et 20 fistules cervico-urétrales. Le taux de succès obtenu est de 82,1%. Cette technique associée à d'autres techniques existantes peut contribuer à améliorer la continence dans la chirurgie de la fistule obstétricale.

SUMMARY

Cervical and cervico-urethral fistulae today still constitute a major challenge for surgeons especially the young surgeons. The failure rate even with experienced surgeons remains high (30-60%). The vaginal flap technique lengthens the urethra and repositions the bladder within the pelvic manometric environment. IT avoids the trauma of the urethral sphincter or the remains and allows the reconstruction of the pseudo bladder neck. This technique was applied in 28 patients aged 15-44 years, 8 with cervical fistulae and 20 with cervico-urethral fistulae. The success rate was 82.1%. This technique combined with other existing techniques should contribute to improving continence in obstetrical fistulae.

INTRODUCTION

Les fistules obstétricales constituent un problème de santé publique dans les pays au Sud du Sahara. D'après les statistiques 2004 du Ministère de la Santé publique du Cameroun, on estime à environ 45 000 le nombre de fistules existant dans notre pays (1). Les atteintes cervico-urétrales sont des lésions graves et fréquentes. S.M. Gueye et al(2) évaluent leur incidence à 10%, Falandry à 18%(3), Couvelaire à 21%(4). Leur réparation est difficile et le taux d'échecs est élevé (30 à 60%), échecs qui constituent la hantise du chirurgien et le désespoir de la patiente qui voit s'évanouir le rêve de retrouver une vie normale. L'objet de la technique chirurgicale ci-dessous décrite est d'apporter une contribution à la solution de ce problème.

LES BASES ANATOMOPHYSIOLOGIQUES DE NOTRE TECHNIQUE

D'après les travaux de Testut et al (5), Droes et al (6) et J de Leval (7), le sphincter strié de l'urètre dont le rôle est d'assurer la continence active est un muscle volontaire qui comprend deux structures, le sphincter paraurétral et

le sphincter périurétral. Le sphincter para urétral, partie intégrante de l'urètre s'étend tout le long de l'urètre du col vésical à l'aponévrose périnéale. Il est inégalement réparti puis qu'il entoure le tiers proximal de l'urètre comme un manchon alors que ses anneaux sont incomplets dans ses deux tiers inférieurs sur le versant vaginal (Figure 1). Le sphincter périurétral comprend les autres muscles du périnée et du diaphragme pelvien principal.

Par ailleurs les travaux de J de Levalet collaborateurs (8) dans leur étude du profil électrique statique de l'urètre féminin pour une valeur moyenne de 100 contractions montraient que chez la femme l'activité était moins intense que chez l'homme ; que celle-ci siégeait essentiellement sur la face antérieure et que sur la face postérieure, elle était présente au seul tiers supérieur, ce qui confirme les études anatomiques précédentes.

BASES ANATOMOPHYSIOLOGIQUES

Au cours d'un accouchement dystocique, la pression appuyée de la tête fœtale sur le col vésical et l'urètre contre la symphyse pubienne provoque à la longue une ischémie, une nécrose cellulaire et une fistule. La gravité

de ces fistules réside dans le risque d'une incontinence urinaire et les risques d'échecs après la chirurgie de réparation.

La cause principale de l'incontinence urinaire est l'insuffisance sphinctérienne para et péri urétrale. Celle-ci est la résultante de plusieurs facteurs : l'ischémie du sphincter par sa compression contre la symphyse pubienne par la tête fœtale. La dénervation du sphincter strié de l'urètre qui s'en suit, la dissection chirurgicale de l'urètre avec risque de traumatisme d'un sphincter déjà fragilisé en particulier dans les transsections, le passage des points de suture sur l'urètre sont autant de facteurs qui aggravent le traumatisme du sphincter strié. La continence urinaire suppose un remplissage vésical à basse pression et un sphincter strié compétent. Ainsi la continence résulte d'une prédominance de la pression urétrale issu de la tonicité du sphincter strié péri mais surtout para urétrale et de la longueur de l'urètre, sur la pression vésicale. L'atteinte de ce sphincter strié est à l'origine de cette incontinence.

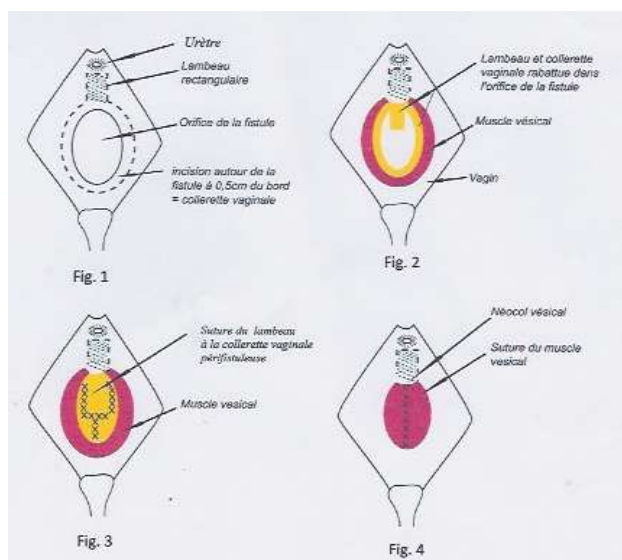


Figure 1 : bases anatomopathologiques

NOTRE TECHNIQUE CHIRURGICALE

Elle est appliquée ici à un cas de fistule cervico-urétrale. la patiente est couchée en position gynécologique, fesses pendantes sur le rebord de la table d'opération.

Dans un premier temps, la fistule est exposée par un bœniqué (Figure 2). Il s'agit d'une fistule cervico urétrale avec conservation des deux derniers centimètres de l'urètre distale. Après exposition de l'orifice fistuleux par deux pinces d'Allis, on pratique une infiltration péri fistuleuse à 0.5 cm de l'orifice, à la xylocaïne adrénalinée diluée dans une ampoule de 10 cc de sérum physiologique en vue de diminuer le saignement.

Dans un deuxième temps (Figures 3,4,5), une incision péri fistuleuse à 0.5 cm du bord de la fistule laissant en place une collerette vaginale est réalisée en conservant un lambeau vaginal rectangulaire à base orificielle dont la longueur doit être au moins égale à 2 cm, ce qui permet d'allonger la longueur urétrale. Le dernier demi-centimètre distal de l'urètre est respecté pour éviter les sténoses du méat. Le lambeau obtenu permet d'allonger

l'urètre d'au moins 4 à 5 cm au total. Le lambeau peut aussi être prélevé au niveau de la muqueuse vaginale en latérouétral ou en postérieur à l'orifice fistuleux, en fonction de la disponibilité des tissus. On décolle la paroi vaginale aux ciseaux Metzbaum retournés vers le vagin de part et d'autre de l'incision. Cette dissection laisse apparaître le muscle vésical en particulier au niveau du col vésical où il est rétracté de part et d'autre en deux bras.

Dans un troisième temps la collerette et le lambeau sont retournés dans la vessie (Figure 6), les bords du lambeau étant suturés bord à bord avec ceux de la collerette en points séparés au fil à résorption lente 3/0 en extra muqueux (Figure 7), sur une sonde de Foley N°18 ballonné gonflé à 5 cc. La muqueuse vaginale ainsi retournée dans la vessie devient la néo muqueuse vésicale.

Dans un quatrième temps nous procédons à la reconstruction d'un néocol vésical. Après la fermeture du lambeau, le détrusor est libéré latéralement et suturé bord à bord par des points en U séparés, au fil à résorption lente 2/0. Cette suture commence au niveau du col vésical en remontant vers la vessie. L'avantage est d'une part d'éviter la mise sous tension du lambeau, et la confection d'un néocol par conséquent d'un néosphincter lisse de la vessie d'autre part.

Après un test au bleu de méthylène permettant de s'assurer de l'étanchéité, le vagin est fermé au fil à résorption lente N°0 en points réparés. Un tampon vaginal imbibé d'iode est laissé en place pendant 48 heures de manière à éviter les espaces morts facteur d'hématome.

DISCUSSION

La muqueuse vaginale est une muqueuse de voisinage qui supporte l'humidité et les agressions. C'est ainsi qu'elle supporte bien le passage des urines chez la plupart des femmes porteuses de fistules obstétricales. Son utilisation dans la plastie vésicale et urétrale peut être tolérée.

Cette technique permet d'éviter la dissection de l'urètre en même temps qu'elle évite la mise des points de suture sur la zone sphinctérienne striée. Elle permet par conséquent de gagner en temps, la durée moyenne d'une intervention chirurgicale étant de 1 heure 30 minutes, de réduire les risques de saignement en rendant l'acte chirurgical moins complexe, de renforcer la continence en évitant le traumatisme chirurgical du sphincter strié ou du moins ce qui en reste.

Elle allonge la longueur de l'urètre et par conséquent augmente la pression de clôture de celui-ci en même temps que la vessie est replacée dans l'enceinte manométrique pelvienne, permettant la transmission de la pression abdominale au plancher pelvien rendant le sphincter péri urétral plus efficace. Par ailleurs l'allongement de l'urètre prépare à une chirurgie future par bandelette en cas d'échec. La fermeture de la musculature vésicale évite la mise en tension du lambeau. La formation d'un néocol vésical pourrait augmenter les chances d'une meilleure continence.

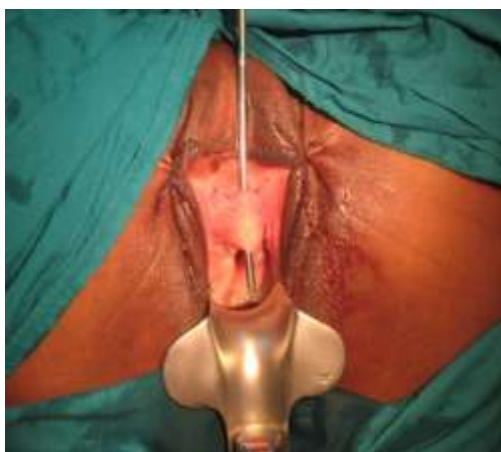

Figure 2 : présentation de la fistule

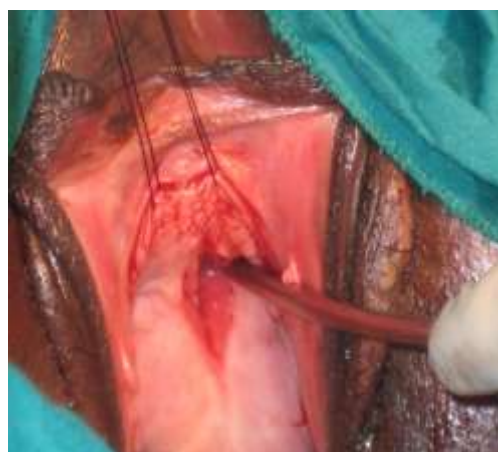

Figure 3: Prélèvement du lambeau

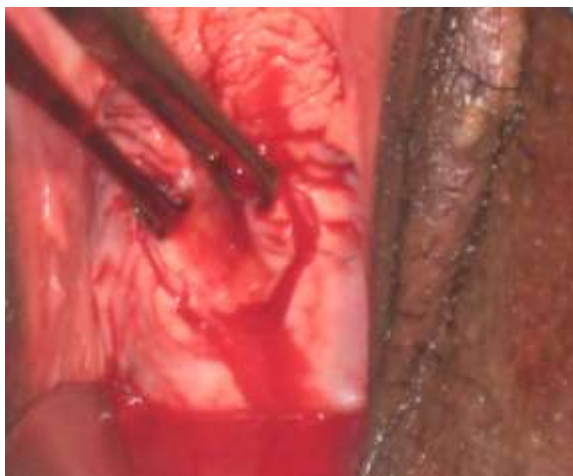

Figure 4 : incision périfistulaire

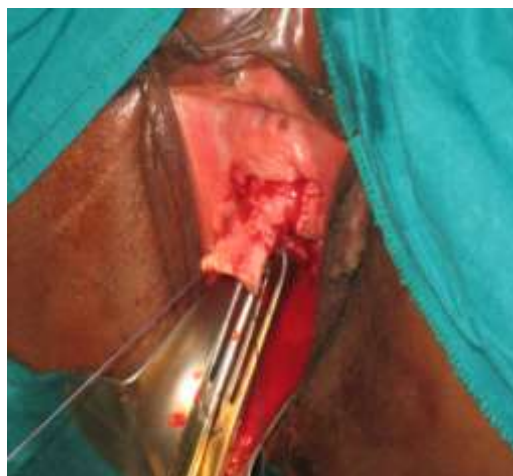

Figure 5: présentation du lambeau

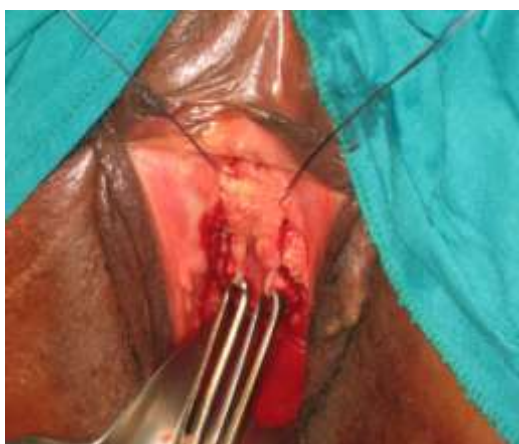

Figure 6: le lambeau est rabattu et suturé

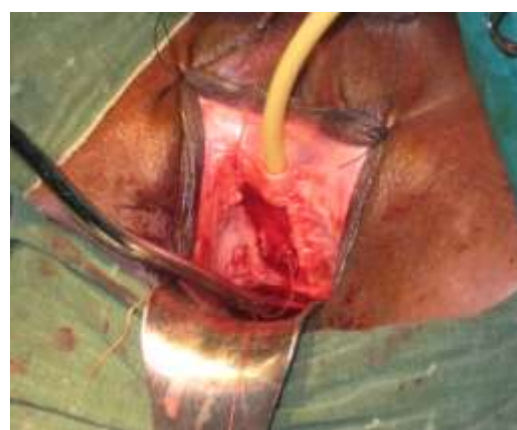

Figure 7 : Résultat après la suture

RÉSULTATS

Nous avons appliqué cette technique chez 28 patientes âgées de 15 à 44 ans soit 8 cas de fistules cervicales et 20 cas de fistules cervico-urétrales sans destruction totale de l'urètre dont trois urètres borgnes, et 03 cas de fistules cervico-urétrales associées à une fistule recto-vaginale.

A l'ablation de la sonde à J14 nous avons eu 5 cas de persistance de la fistule dont 02 cas sur lâchage de fil post infection, 5 incontinences à l'effort, 3 incontinences totales. Pour les 03 cas de persistance de la fistule à faible débit sans lâchage de fils, la sonde a été laissée en place un mois de plus. Pour les 05 cas d'incontinence à l'effort une rééducation périnéale associée à un anticholinergique pour diminuer la pression vésicale a été mise en route. Pour les trois cas d'incontinence totale, une sonde vésicale a été laissée en place.

Au bout de 03 mois, nous avons récupéré les 03 cas de fistule résiduelle ; les 05 cas d'incontinence à l'effort ont connu une amélioration alors que les 03 cas d'incontinence totale ont persisté. A 12 mois on notait toujours la persistance des 03 cas d'incontinence totale. Au total 05 échecs soit un taux de réussite de 82,1%.

RÉFÉRENCES

- 1- Ministère de la Sante publique du Cameroun/UNFPA: 4^e programme de lutte contre les fistules obstétricales, 2004.
- 2- Gueye S.M.: Aspects étio-pathogéniques et thérapeutiques au Sénégal. Médecine d'Afrique Noire : 1992, 39(8/9), 559-563
- 3- Falandry L. : Traitement des fistules uro-génitales post-partum en Afrique, 261 cas observés en 10 ans. Prog. Urol.: 1992, 2, 861-873.
- 4- Couvelaire R. Sur les fistules vésico-vaginales. J. Urol. (Paris): 1984, 90, 507-508
- 5- Testut L., Letarget. Traité d'anatomie Humaine. Tome V, Gaston Doin et Cie, Paris, 1943.
- 6- Drees J., Van Ulden B., Donker J., Landsmeer J. Studies of the urethral musculature in the human foetus newborn and adult. Urol. Int.: 1974, 29, 231-234
- 7- De Leval J. Contribution à l'étude du sphincter strié de l'urètre chez l'homme. Acta Urol. Belg. : 1984, 52, 1, 1-147
- 8- De Leval J., Piscart R. Transurethral electromyography of the striated sphincter of the urethra. Advances in diagnostic urology. C.C. Schulman. Edt. European Urology Karger, Basles: 1981, 319

L'analyse des facteurs d'échec montre que les 02 cas de lâchage de fils sur infection sont survenus sur les terrains immunodéprimés. Par contre les 03 cas d'incontinence totale relèveraient d'une atteinte sphinctérienne striée certainement sévère. Cependant leur vie sociale est améliorée par la sonde à demeure. Une chirurgie ultérieure règlera le problème de l'incontinence.

EN CONCLUSION

Cette technique permet de respecter le sphincter strié de l'urètre ou du moins ce qui en reste, d'allonger l'urètre ce qui permet non seulement de remettre la vessie dans l'enceinte manométrique pelvienne, mais aussi d'augmenter la pression urétrale améliorant de ce fait la continence. Elle permet aussi de prévoir un deuxième temps chirurgical de pose éventuelle d'un sphincter artificiel. Elle permet enfin aux jeunes chirurgiens de la fistule obstétricale de pouvoir opérer avec plus d'aisance sur le plan technique pour un résultat acceptable.