



Cas Clinique

Goitre Géant : À Propos d'Un Cas à l'Hôpital de Sikasso (Mali)

Giant goiter: a case report from the Sikasso Hospital

M¹ Diassana, B¹ Traore, A¹ Diallo, M⁴ Coulibaly, M² Kante, M² Dembele, M¹ Mariko

1-Service de chirurgie général de l'hôpital de Sikasso,
 2-Service d'Anesthésie et de réanimation de l'hôpital de Sikasso,
 3-Service de médecine de l'hôpital de Sikasso.
 4-Service de chirurgie générale de l'hôpital du district de Koutiala
 Titré part : Dr DIASSANA Moussa, chirurgien et chargé de recherche à l'hôpital de Sikasso (Mali) BP :
 82, Fax :(223)21622206, Tel :(223) 76028950/ (223) 69573555
 E-mail: chirurgiediassana.m@yahoo.com

Mots clés : goitre géant- thyroïde - Sikasso (Mali)

Keywords: Giant goiter, Sikasso, Mali

RÉSUMÉ

Les goitres géants s'exposent à la compression des éléments nobles du cou en cas d'absence ou de retard de la prise en charge. La technique chirurgicale de référence est la thyroïdectomie totale. Sa mortalité est faible ou nulle. Nous apportons un cas de goitres géant avec ces aspects cliniques et thérapeutiques. Il s'agit d'une patiente de 40 ans ayant consulté pour une tuméfaction antéro-cervicale évoluant depuis 20 ans. Le bilan hormonal ainsi que la calcémie étaient normaux. Une thyroïdectomie subtotalaire a été réalisée. Le poids de la pièce opératoire était de 4400g. L'examen anatomo-pathologie de la pièce opératoire a conclu à un goitre micro-vésiculaire remanié par l'inflammation et l'ulcération cutanée.

ABSTRACT

In case of absence surgery, giant goiters are exposed to compression of the noble elements of the neck. The surgical technique of reference is total thyroidectomy. Its mortality is low or zero. We report the case of a patient with typical clinical and evolution of giant goiter. The patient was a 40-year-old housewife who consulted for an anterocervical swelling of more than 20 year duration. Thyroid hormonal titers and calcemia were normal. Subtotal thyroidectomy was performed. The weight of the resected specimen was 4400 g. histological analysis showed micro-vesicular goiter remodeled by inflammation and skin ulceration. The aftermath of the surgery was normal three months later.

INTRODUCTION

Le goitre volumineux est défini comme tout goitre pesant plus de 100gramme [1]. Ce sont des pathologies fréquentes dans les régions endémiques à cause de la carence en iode [2]. Au Mali plusieurs études ont été faites sur les goitres volumineux [1, 3,4]. La recherche clinique et paraclinique aide à différencier un goitre hyperthyroïdien, un goitre hypothyroïdien, un goitre euthyroïdien et ou un cancer de la thyroïde [5]. La prise en charge est chirurgicale. En cas d'absence ou de retard de la prise en charge ces goitres s'exposent à la compression des éléments nobles du cou donnant ainsi la dysphagie, la dyspnée et la modification de la voie [6]. La technique chirurgicale de référence est la thyroïdectomie totale [7]. Sa mortalité est faible ou nulle [8]. Par manque d'étude sur les goitres volumineux dans la région de Sikasso nous avons voulu présenter ce cas d'observation tout en insistant sur les aspects cliniques et thérapeutiques.

OBSERVATION CLINIQUE

Madame N.B, était âgée de 40ans, ménagère et analphabète de sexe féminin, avec une notion de goitre dans la famille (Sa sœur).La patiente avait consulté pour une tuméfaction antéro-cervicale évoluant depuis plus de 20ans.Cette tuméfaction a augmenté progressivement de volume sans notion de traumatisme ni de prise de

médicaments thyrotoxiques. La tuméfaction antéro-cervicale était non douloureuse et était accompagnée des signes d'hyperthyroïdie à savoir la tachycardie, l'insomnie, la palpitation, la nervosité, l'hyperhidration, l'asthénie et un amaigrissement. Aucun signe d'hypothyroïdien n'a été noté. L'interrogatoire a également retrouvé de signe de compression à type de dysphagie, de dysphonie, elle n'avait pas de dyspnée. Devant cette symptomatologie elle aurait effectué des traitements traditionnels à base de décoction de plante, de fumigation sans aucune amélioration. Les suites étaient marquées par une fistule cutanée de la tuméfaction, constatée deux ans avant la consultation, qui laissait sourde du pus franc. L'index de Karnofsky était estimé à 80%, la pression artérielle :110 /70mmhg et la fréquence cardiaque : 95cycles/mn. L'indice de masse corporelle était de 15, 2. L'examen a trouvé un goitre volumineux isthmolobaire bilatéral de 67 cm de circonférence, 36 cm de largeur et 42 cm de hauteur portant un orifice fistuleux circulaire de 2cm de diamètre à fond nécrotique. Cette masse était indolore, de consistance ferme, régulière, non battante. La masse était mobile par rapport au plan superficiel et profonde du cou sans souffle, sans frémissement ni adénopathie cervicale et sus claviculaire. Le bilan hormonal composé d'hormone de synthèse de la thyroïde (TSH us) et la fraction libre thyronine (FT4) ainsi que la calcémie étaient normaux. L'échographie cervicale a objectivé une

volumineuse masse tissulaire hypo échogène, hétérogène avec des structures vasculaires carotido-jugulaire perméables et de calibre normal et une absence d'adénopathie. A la radiographie cervicale il y'avait une discrète déviation de la trachée à droite. Le scanner cervico-thoracique n'a pas été réalisé. Une anémie normocytaire normochrome à 10.1 g/dl a été retrouvée à la numération formule sanguine. Les cordes vocales étaient mobiles à examen oto-rhino-laryngologique. Le reste du bilan pré opératoire était normal. A l'examen cytbactériologique, la culture du pus a objectivé le *Proteus Mirabilis* qui était sensible à l'amoxicilline associé à l'acide clavulanique et le métronidazole. Elle a été traitée avec du métronidazole associé aux soins locaux pendant 10 jours et c'est ce qui a permis de tarir le pus. Une semaine après elle a été opérée. L'anesthésie générale avec l'intubation orotrachéale ont été utilisées. L'antibioprophylaxie a été faite avec du ceftriaxone. L'incision était de type Kocher. A l'exploration nous avons trouvé un goitre volumineux isthmo-lobaire bilatéral. Lors de la dissection, les nerfs laryngés inférieurs n'ont pas été vus. Mais nous sommes restés coller à la glande. Une thyroïdectomie subtotale a été réalisée avec conservation du moignon polaire supérieur gauche et une parathyroïde. Le drainage a été fait par le drain par une lame de gant. Le poids de la pièce opératoire était de 4400g. En post opératoire l'antibiothérapie a été poursuivie pendant cinq jours avec l'association d'amoxicilline et l'acide clavulanique. Nous avons noté une bonne phonation au premier jour post opératoire, un œdème sur le site d'incision au deuxième jour et qui s'est résorbé spontanément avant le cinquième jour. Elle est sortie le septième jour.

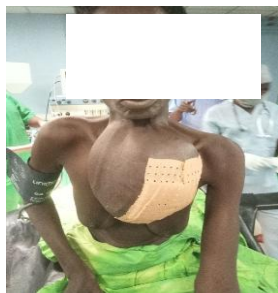

Figure 1 : vue de face

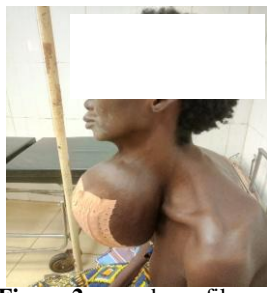

Figure 2 : vue de profil

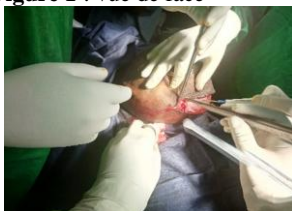

Figure 3 : Cervicotomie

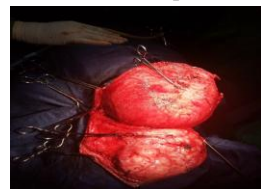


Figure 4 : dissection musculo-aponévrotique

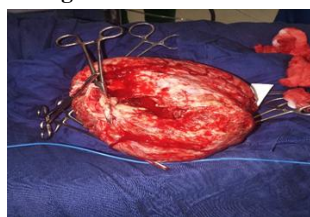

Figure 5 : pièce opératoire



Figure 6: Cicatrisation

L'examen anatomo-pathologie de la pièce opératoire a conclu à un goitre micro-vésiculaire remanié par l'inflammation et l'ulcération cutanée. Les suites opératoires à un mois et à trois mois étaient normales. Le contrôle hormonale (FT4, TSHus) ainsi que la calcémie étaient normaux.

DISCUSSION

Notre définition de goitre géant est basée sur le poids de la glande en postopératoire. Cette définition fait référence à l'étude de Gardiner ou toute glande supérieure ou égale à 100g en post opératoire était considéré comme goitre volumineux [1]. Dans la littérature, d'autres définitions de goitre volumineux ont été rapportées, telle que celle de Andreas en Allemagne [9] qui était basée sur la taille de la glande en échographie thyroïdienne en préopératoire. Celle de Coulibaly au Mali [3] qui était basée sur les mensurations (la hauteur et ou la largeur supérieures ou égales à 10 centimètres) de la glande en préopératoire. Celle de l'OMS [10] qui classe le goitre volumineux comme type 3 c'est-à-dire tout goitre visible à 5 mètres. Le cas d'observation que nous avons rapporté concerne une patiente de 40 ans. Cette étude rejoint plusieurs autres de la littérature [4, 11] ; qui mettent toutes l'accent sur la prédominance féminine jeune à cause de la puberté, la grossesse et l'allaitement. Selon le Pr Duron [12], le goitre volumineux est considéré comme une complication qui survient progressivement et à long terme. La présence de dysphagie et de dysphonie chez la patiente sont liés à l'augmentation du volume du goitre et l'acquisition de nodules qui peuvent entraîner des signes de compression locale d'autant plus dangereux que le développement se fera en intrathoracique (goitres plongeants) [2]. Les caractéristiques et les rapports anatomiques du goitre de la patiente ont été apportés par l'échographie cervicale et la radiographie cervico-thoracique ; alors que ces éléments sont mieux détaillés par le scanner cervico-thoracique [13] qui n'était pas disponible au moment de l'intervention de la patiente. Le dosage des hormones thyroïdiennes est indispensable en préopératoire car comme tout goitre, les goitres volumineux peuvent également être associés à des troubles hormonaux (l'hyperthyroïdie ou l'hypothyroïdie) nécessitant des traitements médicaux avant la chirurgie [1, 4, 13]. Chez notre patiente ce dosage était normal (euthyroïdie). Les goitres volumineux sont source de préoccupation pour les anesthésistes en raison des difficultés liées à l'intubation. Cette intubation difficile est due à la modification anatomique de la trachée par la masse du goitre. Chez notre patiente, cette intubation n'a pas été difficile à cause de la position de trachée qui était moins déviée. Le geste chirurgical recommandé est la thyroïdectomie totale [7]. Dans notre pratique la thyroïdectomie subtotale reste la technique de référence sauf en cas de cancer en raison des difficultés économiques et ou géographiques d'accès aux hormones thyroïdiennes. [4]. Et en cas de cancer confirmé sur la pièce postopératoire la totalisation de la thyroïdectomie est systématiquement réalisée. Les goitres volumineux sont source de préoccupation pour

les chirurgiens en raison de dissection difficile avec risque de plaie trachéale, de plaie de la jugulaire interne, de section du nerf laryngé inférieur et d'augmentation des risques de complications post opératoires [2]. Chez notre patiente à défaut de voire les nerfs laryngés inférieurs, nous sommes restés coller à la glande. Car longtemps considérée comme une intervention chirurgicale de tous les dangers, la chirurgie thyroïdienne donne actuellement moins de complication grâce au progrès de l'anesthésie, la meilleure connaissance de l'anatomie de la région thyroïdienne, le plateau technique étoffé ainsi que l'affinement des techniques opératoires [4, 11]. Selon la classification d'Altemeier, les goitres sont de type 1 et nécessitent une antibioprophyllaxie. Mais nous avons utilisé une antibiothérapie chez la patiente à cause de syndrome infectieux antérieur à la chirurgie.

CONCLUSION

Les signes de compressions sont les plus souvent associés au goitre volumineux. Les rapports anatomiques du goitre sont fournis par l'échographie cervicale et la radiographie cervico-thoracique. La thyroïdectomie subtotale est la technique la plus utilisée dans notre service. Les complications sont rares.

RÉFÉRENCES

- 1- Gardiner KR, Russel CF. Thyroidectomy for large multinodular colloid goiter. J. R. Coll. Edinb. 1995; 40: 367-70.
- 2- Agarwal A, Agarwal S, Tewari P, Gupta S, Chand G, Mishra A, Agarwal G, Verma AK, Mishra SK. Profil clinico-pathologique, la gestion des voies respiratoires et le résultat d'énormes goitres multinodulaires : une expérience institutionnelle d'une région de goitre endémique. Département de chirurgie endocrinienne, Sanjay Gandhi Poster Institut universitaire des sciences médicales en Inde. World Journal of Surgery 2012; 36 (4): 755-60.
- 3-Coulibaly M, Traoré D, Coulibaly B, Togola B, Bengaly B. Goitre volumineux traitement chirurgical au CHU du Point G. La lettre médicale du Congo 2017 ; 004 : 16-25.
- 4-Koumaré AK, Sissoko F, Ongoiba N, Béréte S, Traoré DAK, Bagayogo TB, Doumbia D, Coulibaly Y, Sidibé S, Traoré A, Dembélé M, Traoré HA, Bayo S. Goitres bénins en chirurgie au Mali (à propos de 815 cas). e-mémoires de l'académie nationale de chirurgie, 2002, 1(4) : 1-6.
- 5-Association Francophone de Chirurgie Endocrinienne. Information sur l'intervention de la thyroïde. Paris 2014 ; 1-7.
- 6-Essolam TAGBA. Géant kyste du tractus thyroïdienne : à propos d'un cas. RamRes science de la santé, 2016; 4(1): 4-6.
- 7- Tahsin C, Tamera K, Arzu K, Davud Y, Suha A. Total versus subtotal thyroidectomy for the management of benign multinodular goiter in an endemic region. Medical Faculty of Mersin University, Mersin, Turkey 2004; 74: 974-978.
- 8-Toufik B, Rachida A. Complications of thyroidectomy for large goiter. The pan African Medical journal 2013; 16:138.
- 9-Andreas H, Andreas O, Manfred B. Efficacité d'une dose thérapeutique unique d'iode radioactif en présence de volumineux goitres en fonction du type de maladie de la thyroïde. Médecine nucléaire, CHU de Halle (Saale) Allemagne 2011 ; 14 ; 1927.
- 10- OMS, FAO, régime alimentaire, nutrition et prévention des maladies chroniques. Rapport d'une consultation OMS /FAO d'experts Genève 2003 ; 12 : 8-11.
- 11-Lebuffe G, Adrion G, Jany T, Carnaille B, Vallet B. Anesthésie réanimation dans la chirurgie de la glande thyroïde. EMC Anesthésie – Réanimation 2007 ; 10:36-59
- 12- Pr Duron F & Coll. Endocrinologie niveau DCEM1 - Examen National Classant. Université Pierre et Marie Curie 2006 – 2007 ; 35-44.
- 13- Rim Z, Chafik El A, Rim B, Najeh B, Semia S, Ghazi B. Les gros goitres plongeants : À propos de 43 cas. La Tunisie Médicale 2011 ; 89 (11) : 860 – 865.