



Cas Clinique

Perforation Duodénale Post-traumatique : A Propos de Deux Cas et Revue de la Littérature

Post-traumatic duodenal perforation: a report of two cases and literature review

SAVOM Eric Patrick^{1,2}, BANG Guy Aristide^{2,3}, EKANI BOUKAR Mahamat Yannick⁴, BIWOLE BIWOLE Daniel^{1,5}, ETOBE Cécile Myriam Tatiana², TAMEYI Joël², NGO NONGA Bernadette^{2,3}, ESSOMBA Arthur^{2,3}

¹ Hôpital Général de Yaoundé (Cameroun)

² Département de chirurgie et spécialités, Faculté de médecine et des sciences biomédicales de l'Université de Yaoundé I (Cameroun)

³ Centre Hospitalier et Universitaire de Yaoundé (Cameroun)

⁴ Faculty of Health Sciences, University of Buea

⁵ Hôpital Central de Yaoundé (Cameroun)

Auteur correspondant

Dr SAVOM Eric Patrick, Service de Chirurgie Général et Digestive, Hôpital Général de Yaoundé (Cameroun). Email : esavom@yahoo.fr.

Mots-clés. Traumatisme abdominal - Plaie duodénale - Duodénoraphie - Duodéno-jéjunectomie - Anastomose duodéno-jéjunale.

Keywords. Abdominal trauma - Duodenal wound - Duodenoraphy - Duodeno-jejunectomy - Duodeno-jejunal anastomosis.

RÉSUMÉ

Les traumatismes duodénaux (TD) sont rares. Leur prise en charge reste très difficile. Nous rapportons deux cas de TD. Le premier présentait une plaie duodénale par arme blanche. Lors de sa première chirurgie, l'une des plaies était passée inaperçue. Une duodénoraphie a été réalisée lors de la première intervention comme lors de la reprise. Le deuxième avait une plaie duodénale après contusion abdominale dans le cadre d'un polytraumatisme. Une duodéno-jéjunectomie avec anastomose duodéno-jéjunale a été réalisée. Les suites opératoires ont été défavorables. Les TD ont une mortalité élevée majorée par un retard diagnostique et les lésions associés.

ABSTRACT

Duodenal trauma are rare. Their management remains difficult. We report two cases of duodenal trauma. The first patient presented with a duodenal stab wound. During her first surgery, one of the sores went unnoticed. A duodenoraphy was performed during the first intervention as during the revision. The second had a duodenal wound after abdominal contusion as part of a multiple trauma. A duodeno-jejunectomy with duodeno-jejunal anastomosis was performed. Both postoperative results were unfavorable. Duodenal trauma has high mortality due to diagnostic delay and frequently associated lesions.

INTRODUCTION

Les traumatismes duodénaux (TD) sont assez rares. Leur prise en charge posent de nombreux problèmes dus principalement à la localisation rétropéritonéale de la majeure partie de l'organe, ses rapports avec certaines structures intra-abdominales importantes, la proximité de nombreux vaisseaux et la présence des sécrétions biliaires, pancréatiques et gastro-intestinales. Le diagnostic préopératoire est difficile : moins de 10% de lésions duodénales sont diagnostiquées avant la chirurgie [1]. De plus, 20% des TD passent inaperçus pendant la chirurgie [2]. Ceci est cause de retards diagnostiques et de difficultés thérapeutiques.

Aucun consensus n'existe sur la prise en charge chirurgicale des TD. Les techniques possibles vont de la suture simple à des résections plus ou moins complexes [3]. Toutefois, une suture primaire avec ou sans duodénostomie est applicable dans la grande majorité des cas [4]. Nous rapportons deux cas de TD chez deux jeunes adultes victimes de traumatisme ouvert et fermé de l'abdomen. Les modalités diagnostiques et les aspects thérapeutiques et évolutifs sont discutés.

OBSERVATIONS

Observation 1

Un homme de 34 ans, sans antécédents contributifs, avait été reçu 4 heures après une plaie abdominale par arme blanche. L'examen avait retrouvé un patient conscient et hémodynamiquement stable. Il avait une plaie épigastrique transversale, trans-rectale gauche à trajet oblique vers la droite, avec une épiplocèle (Fig. 1), sans signe d'irritation péritonéale. Le traitement initial avait consisté en une toilette avec réintégration de l'épiploon et une antibiothérapie probabiliste. Les deux premiers jours, le patient était stable avec un examen abdominal normal. Une échographie réalisée au premier jour avait retrouvé une lame d'épanchement péritonéal sans autre anomalie. Au 3^{ème} jour, le patient avait présenté une fièvre, une sensibilité abdominale diffuse et une hyperleucocytose à 12.800/mm³. La décision d'une exploration chirurgicale avait été posée. Les découvertes opératoires étaient un hémopéritoine de 400 cc, une plaie non hémorragique du mésocolon transverse et une collection bilio-hématique retro-péritonéale. Une manœuvre de Kocher limitée par l'inflammation avait

révélé une plaie de la face antérieure du genu inferius (Fig. 2). Une suture simple avait été réalisée. La persistance du syndrome inflammatoire, une distension abdominale progressive et un débit quotidien du drainage de 1500 cc environ de liquide bilieux avaient imposé une reprise chirurgicale au 5^{ème} jour. La suture duodénale était étanche et l'exploration complète du cadre duodénal avait retrouvé une autre plaie sur le bord supérieur de l'angle entre D3 et D4. Une suture simple par points séparés simples avec un patch épiploïque avaient été réalisées. Le patient était décédé au 5^{ème} jour postopératoire après une défaillance poly-viscérale.

Observation 2

Un jeune adulte de 26 ans, sans antécédents particuliers, avait été reçu une heure après un accident de la circulation. Il avait violemment percuté un véhicule stationné après une chute d'une moto roulant à vive allure. L'évaluation initiale avait retrouvé un patient agité, tachycarde et hypotendu. Les mesures de réanimation initiales avaient permis de le stabiliser. Le bilan secondaire avait retrouvé une contusion abdominale avec de nombreuses ecchymoses pariétales, une douleur abdominale diffuse sans signe d'irritation péritonéale. Il présentait en outre des multiples dermabrasions du visage et un œdème palpébral bilatéral. Un scanner n'avait pas pu être réalisé. L'échographie abdominale avait retrouvé un épanchement abdominal sans autre anomalie. La radiographie de l'abdomen sans préparation avait mis en évidence des croissants gazeux sous-diaphragmatiques. La laparotomie exploratrice avait retrouvé un hémopéritoine d'environ 750 cc, un épanchement bilio-hématique rétropéritonéal, une section quasi-complète de D3 avec importante contusion des berges, une contusion du côlon et du mésocôlon transverses et une plaie hépatique (Fig. 3 et 4). Une duodéno-jéjunectomie avec anastomose duodéno-jéjunale termino-terminale avait été réalisée. Le patient était décédé quelques heures plus tard.

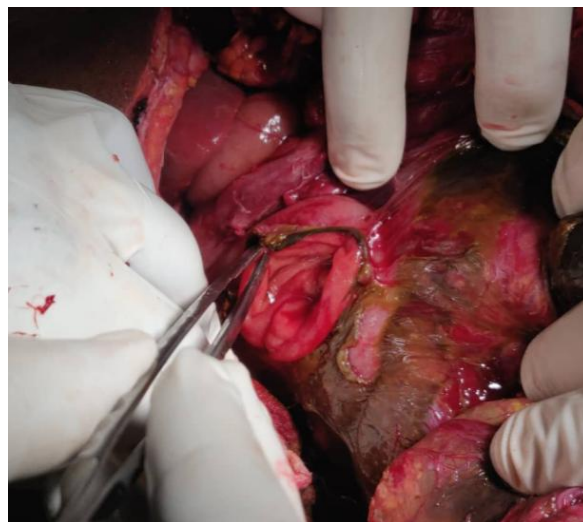


Figure 2 : Plaie de la face antérieure du genu inferius

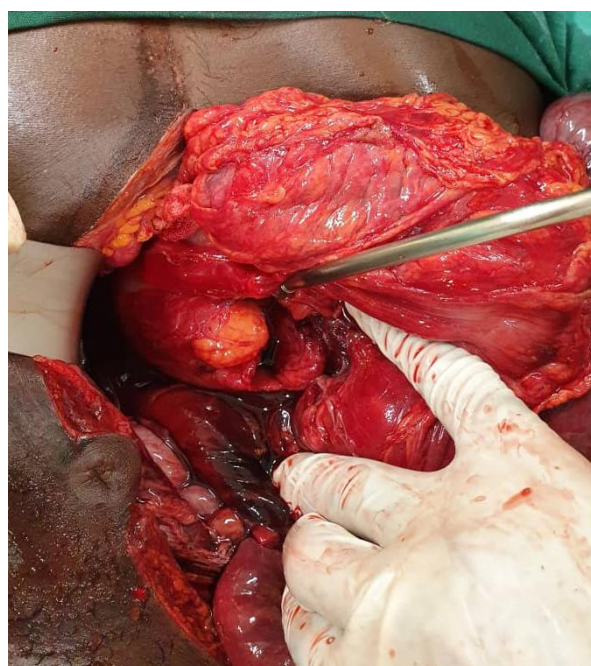


Figure 3 : Rupture de la portion D3 du duodénum

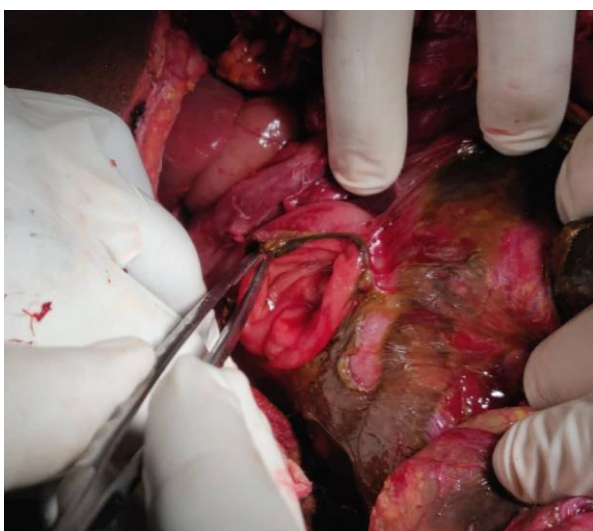

Figure 2 : Plaie de la face antérieure du genu inferius

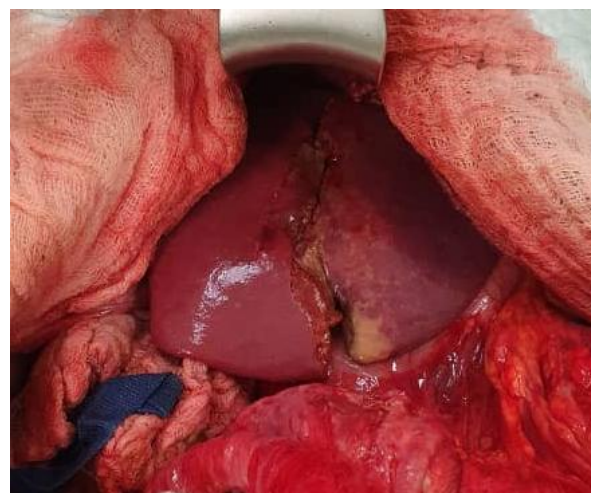

Figure 4 : Plaie du foie

DISCUSSION

Les TD sont de fréquence et de mécanismes variables. Dans les plaies abdominales, le mécanisme de l'atteinte duodénale est le plus une effraction directe de la paroi duodénale par l'agent vulnérant, avec un orifice d'entrée et éventuellement un orifice de sortie, comme dans notre première observation. Dans le cas des contusions abdominales, les mécanismes sont beaucoup plus complexes. Il peut s'agir d'écrasement, cisaillement ou éclatement du duodénum sur la colonne vertébrale qui joue le rôle de billot sur lequel vient buter le bloc duodéno-pancréatique au cours de traumatismes abdominaux [5,6]. Dans ce cas, les lésions associées sont fréquentes [7]. Notre deuxième patient avait présenté une plaie du foie, une contusion du côlon transverse et un traumatisme crânio-encéphalique.

Le diagnostic d'une plaie duodénale peut être difficile. Moins de 10% de lésions duodénales sont diagnostiquées avant la chirurgie d'après Cogbill [1]. La situation rétro-péritonéale de l'organe produit généralement des signes cliniques peu bruyants. Le diagnostic se fait le plus souvent au cours de la chirurgie. Toutefois, 20% des lésions duodénales peuvent passer inaperçues au cours de l'exploration initiale [2]. L'exploration chirurgicale chez notre premier patient a retrouvé une lésion duodénale mais a manqué la seconde. L'abstentionnisme sélectif dans les plaies abdominales pénétrantes chez des patients rigoureusement sélectionnés, recommandé par de nombreux auteurs tels que Dieng et al [8], peut conduire à des retards diagnostiques comme dans notre première observation. Pour ce qui est des contusions abdominales, la clé du diagnostic repose sur une forte suspicion clinique liée au mécanisme lésionnel [5]. Le recours aux examens complémentaires est souvent nécessaire. Le dosage de l'amylase sérique reste controversé [5]. La radiographie de l'abdomen peut aider au diagnostic en montrant de l'air dans le rétro-péritoine ou de l'air libre intra-péritonéal comme dans notre deuxième observation, mais la tomographie abdominale reste l'examen de référence chez les patients hémodynamiquement stables [5,9]. Cet examen n'est pas toujours accessible ou disponible en urgence dans notre contexte.

Le traitement chirurgical des TD reste controversé. Dans la grande majorité des cas, les gestes simples tels qu'une suture primaire (avec ou sans épiploplastie) ou résection avec anastomose peuvent suffire [5,10]. Dans des situations complexes, plusieurs techniques ont été développées. La triple ostomie (gastrostomie, duodénostomie et jéjunostomie) de Stone n'est pas de réalisation facile avec des résultats pas toujours satisfaisants [1,11,12]. Des résections avec anastomose duodéno-duodénale, possibles en cas de lésions de D1, D3 ou D4 [5], sont conseillées en cas de plaie large dont la suture primaire pourrait entraîner une sténose duodénale. La section quasi complète de D3 avec importante contusion des berges nous avait imposé une duodéno-jéjunectomie avec anastomose duodéno-jéjunale chez notre deuxième patient. Cette technique est recommandée par certains auteurs en cas de lésion du duodénum distal [13]. Les techniques d'exclusion

duodénale telle que la diversion duodénale ou l'exclusion pylorique doivent être réservées aux lésions duodénales sévères ou en cas de prise en charge tardive en présence d'un important œdème tissulaire [12,14]. Ces interventions sont généralement longues et donc déconseillées chez les patients hémodynamiquement instables ou en présence de nombreuses lésions associées [14].

La mortalité globale des traumatismes duodénaux reste élevée [5,14]. Cette mortalité est davantage liée à l'étendue des lésions vasculaires adjacentes et au retard diagnostique souvent rencontrés dans les plaies duodénales par contusion [5]. Nos deux patients ont présenté, pour le premier, un retard diagnostique avec une prise en charge chirurgicale au stade de sepsis rétro-péritonéal, et pour le deuxième, un polytraumatisme avec instabilité hémodynamique. Lucas a rapporté une mortalité de 11% chez les patients présentant un traumatisme duodénal traités dans les 24 heures, contre un taux de 40% si le traitement était retardé de plus de 24 heures [15]. Blocksom quant à lui, a retrouvé une mortalité de 46% en cas de pression artérielle systolique < 90 mmHg avant la chirurgie [16].

CONCLUSION

Les perforations duodénales post-traumatiques sont de diagnostic difficile. La mortalité reste élevée majorée par un retard diagnostique et les lésions fréquemment associés tels que retrouvés chez nos deux patients. Nous recommandons une exploration complète du cadre duodénal au cours de l'intervention initiale en cas de suspicion de lésion duodénale.

REFERENCES

- 1- Cogbill TH, Moore EE, Feliciano DV, Hoyt DB, Jurkovich GJ, Morris JA, Mucha PJ, Ross SE, Strutt PJ, Moore FA et al. Conservative management of duodenal trauma: a multicenter perspective. *J Trauma*. 1990;30(12):1469-1475.
- 2- Astarcioglu H, Kocdor MA, Sokmen S, Karademir S, Ozer E, Bora S. Comparison of different surgical repairs in the treatment of experimental duodenal injuries. *Am J Surg*. 2001;181(4):309-31.
- 3- Siboni S, Benjamin E, Haltmeier T, Inaba K, Demetriades D. Isolated Blunt Duodenal Trauma: Simple repair, low mortality. *Am Surg*. 2015;81(10):961-4.
- 4- Weight JA. Duodenal injuries. *Surg Clin North Am*. 1990;70:529-39.
- 5- RR Ivatury. Duodenal injuries: Small but lethal lesions. *Cir Gen*. 2003;25(1):59-65.
- 6- Robbs JV, Moore SW, Pillay SP. Blunt abdominal trauma with jejunal injury: a review. *J Trauma*. 1980;20(4):308-11.
- 7- Acosta J. Management of Specific Injuries, Injuries to the Duodenum. In: Townsend CM, Beauchamp RD, Evers BM, Mattox KL. *Sabiston Textbook of Surgery*. 18th ed. Philadelphia: Saunders-Elsevier; 2008. p. 505-6.
- 8- M Dieng, E Wilson, I Konaté, G Ngom, A Ndiaye, JM Ndoye, A Dia, CT Touré. Plaies pénétrantes de l'abdomen : "abstentionnisme sélectif" versus laparotomie systématique. *e-mémoires de l'ANC*. 2003;2(2):22-25.
- 9- Maeda K., Ono S., Baba K., Kawahara I. Management of blunt pancreatic trauma in children. *Pediatr. Surg. Int*. 2013;29:1019-1022.
- 10- Hussain G, Ahmed I, Haque MI, Ahmed G. Management of duodenal injuries: Repair and adjuncts. *JSZMC* 2018;9(4): 1540-1542.

- 11- S GİRGIN, E GEDİK, Y YAĞMUR, E UYSAL, B BAÇ. Management of duodenal injury: our experience and the value of tube duodenostomy. Turkish Journal of Trauma & Emergency Surgery. 2009;15(5):467-472.
- 12- Ivatury RR, Nassoura ZE, Simon RJ, Rodriguez A. Complex duodenal injuries. Surg Clin North Am 1996; 76:797-812.
- 13- Meyer C, de Manzini N et Rohr S. Duodénojunectomies. Encycl Méd Chir (Elsevier, Paris), Techniques chirurgicales – Appareil digestif, 40-415, 1996, 7p.
- 14- CHEN GQ, YANG H. Management of duodenal trauma. CJT. 2011;14(1):61-64.
- 15- Lucas CE, Ledgerwood AM. Factors influencing outcome after blunt duodenal injury. J Trauma. 1975; 15: 839-46.
- 16- Blocksom JM, Tyburski JG, Sohn RL, Williams M, Harvey E, Steffes CP, Carlin AM, Wilson RF. Prognostic determinants in duodenal injuries. Am Surg 2004;70(3):248-255.

Adresses des auteurs

- SAVOM Eric Patrick^{1,2} (esavom@yahoo.fr)
- BANG Guy Aristide^{2,3} (guyaristidebang@yahoo.fr)
- EKANI BOUKAR Mahamat Yannick⁴ (boukaryoussouf@gmail.com)
- BIWOLE BIWOLE Daniel^{1,5} (dbmvoe@gmail.com)
- ETOBE Cécile Myriam Tatiana² (myriametobe@yahoo.fr)
- TAMEYI Joël² (joel.tameyi@gmail.com)
- NGO NONGA Bernadette^{2,3} (ngonongab@yahoo.com)
- ESSOMBA Arthur^{2,3} (artgessomba@gmail.com)