



Article Original

Hystérosalpingographie versus Cœlioscopie dans l'évaluation de la Perméabilité Tubaire au cours du Bilan d'Infertilité

Hysterosalpingography versus coelioscopy in the exploration of tubal permeability during infertility assessment

Makoyo Komba O¹, Bang Ntamack JA¹, Minkobame U, Assoumou P¹, Tchantchou TDD²⁺, Salami Aeio³, Meye JF¹

¹ MAKOYO KOMBA O : Gynécologue Obstétricienne, Centre Hospitalier Universitaire Mère Enfant Jeanne Ebori. Boite postale : 19328 Libreville. mopheelia@yahoo.fr

¹ BANG NTAMACK JA : MCA, département de gynécologie obstétrique Centre Hospitalier Universitaire Mère Enfant Jeanne Ebori. BP 150 Libreville. bangntamack@yahoo.com

¹ ASSOUMOU Pamphile : Gynécologue Obstétricien, Centre Hospitalier Universitaire Mère Enfant Jeanne Ebori. BP 150 Libreville. assoumobiang@yahoo.fr

¹ MINKOBAME Ulysse: Gynécologue Obstétricien, Centre Hospitalier Universitaire Mère Enfant Jeanne Ebori. BP 150 Libreville. minulpas0703@gmail.com

² Hôpital des Instructions des Armées Omar Bongo Ondimba. Libreville ; Gabon.

³ SALAMI AEIO : Département de Gynécologie Obstétrique, Gynécologue Obstétricien, Centre Hospitalier Universitaire de Libreville.

MEYE JF : Gynécologue Obstétricien, Centre Hospitalier Universitaire Mère Enfant Jeanne Ebori. BP 150 Libreville. mevejf@yahoo.fr

Correspondance : Opheelia Makoyo Komba ; Gynécologue Obstétricienne. Centre Hospitalier Universitaire Mère Enfant Jeanne Ebori ; mopheelia@yahoo.fr. BP 150 Libreville ; Num tel : + 241 066 24 94 91.

Mots clés : infertilité, hystérosalpingographie, cœlioscopie, perméabilité tubaire.

Keywords: Infertility, hysterosalpingography, laparoscopy, tubal occlusion.

RÉSUMÉ

Objectif. Déterminer la concordance hystérosalpingographie-cœlioscopie dans l'évaluation de la perméabilité tubaire des patientes infertiles. **Patients et méthodes.** Il s'agissait d'une étude rétrospective, transversale, descriptive et comparative. Les données ont été recueillies sur une fiche d'enquête et obtenues à partir des dossiers des patientes, des résultats d'hystérosalpingographie et des comptes rendus opératoires. La saisie et l'analyse ont été faites avec les logiciels d'analyse Stata version 14 et Excel. Les études de concordance ont été faites par le test du Kappa (k). **Résultats.** Sur une période de 4 ans, nous avons colligé 109 dossiers répondant aux critères d'inclusion. L'âge moyen des patientes était de 33,3 ans. A l'hystérosalpingographie les obstructions tubaires bilatérales étaient de 77,1% et à la cœlioscopie elles étaient de 65,1%. La cœlioscopie a également permis de découvrir un pelvis adhérentiel (22,9%). Le test statistique kappa entre les deux examens était de 49% pour les obstructions proximales et de 47% pour les indiquant une concordance modérée dans tous les cas. **Conclusion.** L'Hystérosalpingographie et la cœlioscopie sont les deux moyens usuels d'exploration de l'infertilité tubaire. Ces deux méthodes sont complémentaires, il convient de les associer pour une prise en charge optimale de nos patientes.

ABSTRACT

Aim. To determine concordance between hysterosalpingography and laparoscopy in the evaluation of infertile patients. **Patients and methods.** This was a transversal, descriptive and comparative retrospective study. The data were collected in from patients' files, hysterosalpingography results and post-operative reports. Statistical analyses were done using the Stata 14 software after grouping all results on Excel. The correlations were done using the Kappa (k). **Results.** A total of 109 files fulfilling the inclusion criteria, were collected over a period of 4 years. The average age of patients was 33.3 years. At hysterosalpingography, bilateral tubal occlusion rate was 77.1% while at laparoscopy, it was 65.5%. Pelvic adhesions were present in laparoscopy evaluation in 22.9% of cases. The Kappa test between the two diagnostic tests was 49% for the tubal occlusion in the proximal region, and 47% for the distal occlusion. This indicates a moderate association in both situations. **Conclusion.** Hysterosalpingography and laparoscopy are complementary, therefore it is important to perform them in conjunction for the diagnostic and treatment of fallopian tube occlusion in patients.

INTRODUCTION

L'infertilité peut être définie comme l'incapacité à établir une grossesse clinique après 12 mois de rapports sexuels réguliers sans contraception [1]. L'infertilité d'origine féminine occupe une place prépondérante dans la santé reproductive en Afrique [2]. Une atteinte tubaire est retrouvée chez 25 à 35% des femmes infertiles [3]. L'hystérosalpingographie est l'examen d'imagerie de

première intention recommandé pour l'exploration tubaire initiale dans la prise en charge de l'infertilité [3,4]. Tandis que la cœlioscopie est l'examen de référence pour l'évaluation de la perméabilité tubaire [5]. Les partisans de la cœlioscopie systématique soutiennent que l'hystérosalpingographie n'est pas un examen aussi fiable que la cœlioscopie pour l'évaluation tubaire et péritonéale [6]. En effet, il ressort que la réalisation et la lecture de l'hystérosalpingographie peuvent varier d'un

opérateur à un autre et cette variabilité est estimée à 20 % [7]. De plus, il a été décrit l'existence pour cet examen, de faux négatifs (2 à 50 %) et de faux positifs (15 à 32 %) [6]. Tous ces arguments prônent pour le remplacement de l'hystérosalpingographie par une cœlioscopie de première intention. Plusieurs études ont comparé les données de l'hystérosalpingographie à celles de la cœlioscopie chez les patientes explorées pour infertilité. Certains auteurs concluent que la laparoscopie devrait être pratiquée chez les patientes infertiles dont on soupçonne une pathologie tubaire révélée par l'hystérosalpingographie [8]. D'autres estiment que les résultats de ces deux examens sont complémentaires [9]. Face à cela, il nous est donc apparu intéressant de faire une mise au point sur le degré de corrélation entre les résultats de l'HSG et ceux de la cœlioscopie, afin de déterminer la concordance hystérosalpingographie-cœlioscopie dans l'évaluation tubaire des patientes traitées pour infertilité.

PATIENTES ET MÉTHODES

Type d'étude et population

Il s'agissait d'une étude rétrospective, transversale, descriptive et comparative. L'étude s'est déroulée du 1er septembre 2013 au 31 décembre 2017, soit une période de 51 mois. Dans le service de Gynécologie Obstétrique du Centre Hospitalier Universitaire d'ANGONDJE (CHUA).

Pour être incluse dans notre étude, les patientes devaient :

- Avoir une obstruction tubaire diagnostiquée à l'hystérosalpingographie,
 - Avoir bénéficié d'une cœlioscopie diagnostique et /ou thérapeutique,
 - Avoir un dossier médical complet et exploitable.
- N'étaient pas incluses dans notre étude :
- Les patientes ayant une hystérosalpingographie normale,
 - Les patientes prises en charge pour une infertilité autre que tubaire,
 - Les patientes n'ayant pas réalisée de cœlioscopie ou celles ayant une cœlioscopie sans hystérosalpingographie préalable.

Nous avons exclu de l'étude les patientes dont le dossier était incomplet ou inexploitable.

Réalisation et interprétation de l'HSG

L'HSG était réalisée de manière aléatoire dans toutes les structures disposant d'une unité de radiologie à Libreville.

Réalisation et interprétation de la cœlioscopie.

La perméabilité des trompes était étudiée par la réalisation de l'épreuve au bleu de méthylène qui consistait à injecter une solution de bleu de méthylène dans les voies génitales de la patiente via un dispositif intra-utérin préalablement mis en place. Elle était réalisée avant et après le geste chirurgical afin d'évaluer l'efficacité de ce dernier. Ainsi, l'épreuve était dite positive si la solution de bleu de méthylène injectée via le dispositif intra-utérin s'écoulait dans la cavité péritonéale à travers l'ostium abdominal de la trompe.

S'il n'y avait aucun écoulement, l'épreuve était dite négative.

Les données ont été recueillies sur une fiche d'enquête et obtenues à partir des dossiers des patientes, des résultats d'hystérosalpingographie et des comptes rendus opératoires.

Les paramètres étudiés étaient :

- L'âge des patientes
- Le type et le siège d'obstruction tubaire à l'hystérosalpingographie
- Les lésions tubaires retrouvées à la cœlioscopie
- La concordance hystérosalpingographie-cœlioscopie dans les obstructions tubaires.

La saisie et l'analyse des données ont été faites avec les logiciels d'analyse de données Excel et Stata version 14. Les variables qualitatives et quantitatives ont été exprimées en fréquence et pourcentage respectivement.

Les études de concordance ont été faites par le test du Kappa (k). Son interprétation est la suivante,

- kappa > 80% : une très bonne concordance
- kappa compris entre 60 et 80% indique une bonne concordance
- kappa compris entre 40 et 60% indique une concordance modérée
- kappa compris entre 0 et 40% indique une concordance médiocre
- kappa à 0% indique une discordance avérée

En termes de considérations éthiques, nous avons obtenu l'autorisation du Chef de service afin de consulter les dossiers. Nous avons gardé anonyme l'identité des patientes.

RÉSULTATS

L'âge moyen des patientes était de 33,3 ans (extrêmes de 23 et 48 ans) tableau I.

Tableau I : Répartition des patientes selon l'âge. (N=109)

Variables	n	%
Tranche d'âge (année)		
23 -27	16	14,7
28 -32	33	30,3
33-37	36	33
38 -42	18	16,5
43 ans et plus	6	5,5

Lésions tubaires retrouvées à l'hystéroscopie

A l'hystérosalpingographie, 84 (77,1%) patientes avaient une obstruction tubaire bilatérale et 52 (47,7%) une obstruction proximale (Tableau II)

Tableau II : Type et siège de l'obstruction tubaire à l'HSG (Effectifs N=109)

Type et siège	n	%
Type de l'obstruction tubaire		
OTB	84	77,1
OTU	25	22,9
Siège de l'obstruction tubaire		
OTD	47	43,1
OTP	52	47,7
OTD & OTP	10	9,2

Bilan lésionnel à la laparoscopie

Nous avons décelé un pelvis adhérentiel chez 25 (22,9%) patientes (figure1).

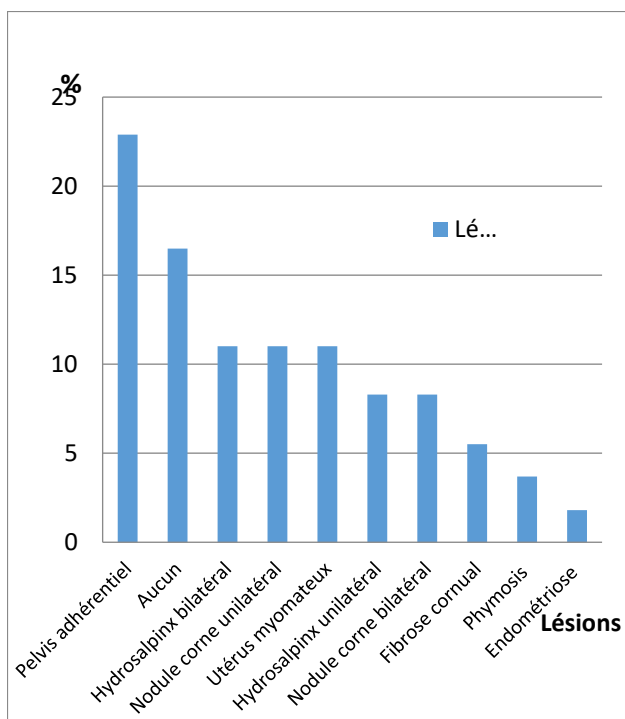


Figure 1 : répartition des patientes selon les lésions retrouvées à la cœlioscopie

Résultats de la perméabilité tubaire après l'épreuve au bleu de méthylène

L'épreuve au bleu de méthylène nous a montré des lésions tubaires à type d'obstruction. Celles-ci étaient bilatérales chez 71 (65,1%) patientes et proximales chez 66 (60,6%).

Nous avons objectivé également une perméabilité tubaire bilatérale dans 11% des cas (Tableau III).

Tableau III : Type et siège de l'obstruction tubaire à la cœlioscopie (N=109)

Type et siège	N	%
Type de l'obstruction tubaire		
OTB	71	65,1
OTU	26	23,9
Perméabilité tubaire	12	11
Siège de l'obstruction tubaire		
OTD	26	23,9
OTP	66	60,6
OTD & OTP	5	4,5
Perméabilité tubaire	12	11

Concordance hystérosalpingographie et cœlioscopie

L'obstruction tubaire à l'hystérosalpingographie comme à la cœlioscopie peut être proximale, distale ou les deux. Ainsi, nous avons recherché une corrélation entre l'obstruction tubaire à l'hystérosalpingographie et celle retrouvée à la cœlioscopie.

L'HSG concordait avec la cœlioscopie pour dire qu'il existe une obstruction tubaire distale dans 88,5%

(23/26) des cas. Par ailleurs, elle montrait des trompes occluses dans 28,9% (24/83) des cas alors qu'elles étaient jugées perméables en cœlioscopie (Tableau IV).

Tableau IV : Concordance HSG-Cœlioscopie dans les cas d'obstruction tubaire distale

HSG	Cœlioscopie		Total (%)
	Obstruction distale (%)	Pas d'obstruction distale (%)	
Obstruction distale	23(21,1)	24(22)	47(43,1)
Pas d'obstruction distale	3(2,8)	59(54,1)	62(56,9)
Total	26(23,9)	83(76,1)	109(100)

Coefficient kappa =47%.

L'HSG et la cœlioscopie coïncidaient pour les obstructions tubaires proximales dans 68,18% (45/66) des cas. L'HSG a retrouvé des trompes obstruées dans 16,27% (7/43) des cas tandis qu'elles apparaissaient perméables en cœlioscopie. L'HSG a révélé des trompes perméables dans 31,8% (21/66) des cas qui se sont montrés obstruées en cœlioscopie (Tableau V).

Tableau V : Concordance HSG-Cœlioscopie dans les cas d'obstruction tubaire Proximale

HSG	Cœlioscopie		Total (%)
	Obstruction proximale (%)	Pas d'obstruction proximale (%)	
Obstruction proximale	45(41,3)	7(6,4)	52(47,7)
Pas d'obstruction proximale	21(19,3)	36(33,0)	57(52,3)
Total	66(60,6)	43(39,4)	109(100)

Coefficient kappa =49%

DISCUSSION

Les limites rencontrées au cours de l'étude ont été essentiellement liées au caractère rétrospectif de l'étude. En effet, tous les renseignements de la fiche d'enquête n'ont pas pu être recueillis de façon exhaustive, car certaines informations n'étaient pas précisées. Cela était dû au mauvais archivage des dossiers médicaux.

L'exploration du couple infertile repose sur des examens cliniques, paracliniques biologiques et morphologiques [10].

Ces examens comprennent l'HSG et la cœlioscopie qui sont les plus répandus pour explorer l'infertilité d'origine tubo-pelvienne.

L'hystérosalpingographie contribue à la visualisation de la cavité utérine et les trompes après opacification de ces dernières par un produit de contraste [10].

La cœlioscopie permet d'observer directement le pelvis, l'utérus, les ovaires et les trompes. C'est un examen invasif nécessitant une anesthésie générale. Elle est considérée par la plupart des auteurs comme le «gold standard » dans l'exploration du pelvis en cas d'infertilité [2, 6, 11,12].

La question qui se pose pour le clinicien est de comparer les résultats de l'hystérosalpingographie à ceux de la laparoscopie dans l'évaluation tubaire des patientes infertiles.

Age des patientes

La majorité de nos patientes était jeune, l'âge moyen dans notre étude étant de 33,3 ans avec des extrêmes de 23 et 48 ans. Ce résultat est superposable à ceux d'autres auteurs [13,14] mais est contraire à ce qui est observé dans les pays européens où l'âge moyen des femmes qui consultent pour infertilité est plus élevé à savoir 35 ans et plus [15]. Nous pouvons penser que le paramètre «âge» n'est pas le premier facteur mis en cause dans l'infertilité féminine chez nous ; mais plutôt les « causes tubaires » séquelles d'infections pelviennes chroniques.

Concordance Hystérosalpingographie et Cœlioscopie en cas d'obstruction tubaire proximale

Une fiabilité sûre de l'HSG indiquerait une salpingographie sélective ou un passage en fécondation in vitro et ferait de la cœlioscopie un examen futile [16]. Il ressort de notre série, une corrélation modérée entre l'HSG et la cœlioscopie dans la détection des OTP ($K=0,49$). Ces résultats sont corroborés par de nombreux auteurs [9-13-17].

Nous avons retrouvé en cas d'obstruction proximale à l'HSG, 16,27% de cas à la cœlioscopie qui étaient perméables. L'existence de faux positif a également été mentionnée par Mol et Al [18] qui retrouve en cas d'obstruction proximale à l'HSG 40% de cœlioscopies montrant des trompes perméables.

L'obstruction tubaire proximale à l'HSG est donc une indication de cœlioscopie afin d'infirmer ou de confirmer ce diagnostic. L'existence de faux positifs à l'HSG dans ce cas peut être expliquée par des spasmes liés à la douleur et les bouchons muqueux [19]. Le résultat faussement positif d'occlusion des trompes proximales peut aussi être dû à un système de blocage défaillant de la canule cervicale qui laisse fuir du produit de contraste dans le vagin, réduisant ainsi la pression intra cavitaire nécessaire à l'opacification du tractus génital [20]. La cœlioscopie a ainsi permis de redresser certains diagnostics de l'HSG d'où l'utilité de réaliser une cœlioscopie devant une obstruction tubaire proximale. Cette pratique aurait un double intérêt :

- Confirmer un diagnostic d'obstruction mais aussi établir une prise en charge thérapeutique adaptée à la patiente ;
- Permettre d'identifier les services de radiologie ayant une maîtrise de la réalisation et de la lecture de l'HSG. En effet, l'HSG possède tout d'abord une variabilité inter-opérateur estimé à 20% [7].

Le taux de perméabilité des trompes proximales faussement négatif en HSG dans notre étude était de 31,81%. Le résultat faussement négatif peut s'expliquer par le fait que l'intravasation par contraste dans les veines utérines et ovariennes pendant l'HSG peut parfois être confondue avec le remplissage des trompes [21].

L'écart de temps élevé entre la réalisation de l'HSG et la laparoscopie peut également expliquer les faux négatifs. En effet, l'importance de cet écart peut être responsable

d'apparition d'une pathologie tubaire à la cœlioscopie bien qu'elle soit inexistante à l'HSG. Les facteurs pouvant expliquer le délai long entre la réalisation de l'HSG et la cœlioscopie au sein de notre série est l'effectif réduit du personnel de santé maîtrisant la cœlioscopie mais aussi le coût de cet acte qui rappelle dans le cadre du bilan d'infertilité n'est pas pris en charge par les assurances. Ceci constitue un handicap au diagnostic étiologique précoce de l'infertilité.

Concordance Hystérosalpingographie et Cœlioscopie en cas d'obstruction tubaire distale

Les lésions tubaires distales à type d'obstruction peuvent dans une certaine mesure être prises en charge chirurgicalement. Ce traitement, peut parfois éviter d'orienter la malade en FIV [22, 23]. Cependant, l'étendu des lésions de la muqueuse tubaire peut conduire malgré une salpingotomie de décharge initialement prévu à la salpingectomie ou à la pose de clip cornual. Ceci en vue de la réalisation d'une FIV [23].

Nos travaux mettent en exergue une corrélation modérée dans l'obstruction tubaire distale trouvée à l'HSG et celle découverte à la cœlioscopie avec un kappa à 0,47. Cet état de fait est retrouvé dans de nombreux travaux [9,13]. La cœlioscopie permet certes de confirmer le diagnostic d'occlusion tubaire distale, mais aussi de réaliser des gestes chirurgicaux notamment la salpingectomie bilatérale et la pose de clip en vue d'une FIV [24]. Elle n'étant pas de réalisation courante dans nos structures, nos patientes sont réticentes à l'idée de subir cette salpingectomie. De plus, la majorité des patientes devant bénéficier d'une assistance médicale à la procréation sont orientées dans d'autres pays vu le déficit d'équipement [25].

CONCLUSION

La cœlioscopie initiée au centre hospitalier universitaire d'Angondje a contribué modestement à la prise en charge des femmes souffrant d'infertilité tubaire. La nécessité de clarifier les indications de cœlioscopie devant les lésions tubaires à l'hystérosalpingographie est à l'origine de cette étude.

Ainsi nous avons retrouvé une concordance modérée entre la cœlioscopie et l'hystérosalpingographie que ce soit pour les obstructions proximales ou distales.

La cœlioscopie a redressé certains diagnostics de l'hystérosalpingographie a mis en évidence d'autres anomalies intra abdominales et a permis la réalisation de la thérapeutique.

L'hystérosalpingographie et la cœlioscopie sont des moyens d'exploration complémentaires qu'il convient d'associer.

REFERENCES

1. ZEGERS-HOCHSCHILD F, ADAMSON D G, DYER S. The international glossary on infertility and fertility care, 2017. *Fertility and Stérilité*, 2017, 108,393-406.
2. MBOUDOU ET, ZE MINKANDE J, NGO NONGA B, BELLEY PRISO E, TCHENTE C, DOH AS. Les indications de la coelioscopie opératoire en chirurgie gynécologique : analyse de 609 interventions effectuées à

- l'Hopital Général de yaoundé. Rev Afr Chir. Spéc 2008 ; 2 (1), 30-33.
3. PFEIFER S, REINDOLLAR R, SOKOL R ... Role of tubal surgery in the era of assisted reproductive technology: a committee opinion. Fertil Steril 2015; 103(6): e37-43.
 4. TORRE A, POULY J-L, WAINER B. Le bilan anatomique de la femme du couple infécond. J Gynecol Obstet Biol Reprod 2010; 39: S34-44.
 5. YAZBECK C, FAUCONNIER A, POULY J-L. La chirurgie de la reproduction. J. Gynecol Obstet Biol Reprod 2010 ; 39 :S75-87.
 6. MERVIEL P, LOURDEL E, DELABY B, LOPRESTI JP, GAGNEUR O, NASREDDINE A. Pour ou contre la pratique systématique d'une coelioscopie dans le bilan d'une infertilité ? La lettre du gynécologue 2006 ; 308-309 :20-23.
 7. GLATSTEIN IZ, SLEEPER LA, LAVY Y. Observer variability in the diagnosis and management of the hysterosalpingogram. Fertil Steril 1997;67:233-7.
 8. ISAO T, KAZUMI A, NAHOKO F, HIROSHI H. The significance of laparoscopy in determining the optimal management plan for infertile patients with suspected tubal pathology revealed by hysterosalpingography. Tohoku J. Exp. Med 2012 ;227 :105-108.
 9. KEHILA M, HMID RB, KHEDHER SB, MAHJOUB S, CHANNOUFI MB. Concordance et apports de l'hystérosalpingographie et de la coelioscopie dans l'exploration tubaire et pelvienne en cas d'infertilité. Pan Afr Med J 2014 ; 17 :126.
 10. MERVIEL P, LOURDEL E, BRZAKOWSKI M, URRUTIAGUER S, GAGNEUR O, NASREDDINE A. Contre la pratique systématique d'une coelioscopie dans le bilan d'infertilité. Gynécologie Obstétrique et Fertilité 2010 ; 38 : 420-423.
 11. KALUME MUSHABAA AJ. Techniques modernes d'exploration de l'infertilité tubo- pelvienne. Kisangani Medical 2014 Déc ; 5 (2) : 59- 65.
 12. CHAPRON C, PIERRE F, QUERLEU D, DUBUISSON JB. Complications of laparoscopy in gynecology. Gynecol Obstet Fertil 2001 Sep ; 29(9) :605-12.
 13. TSHABU-AGUEMON C, OGOUDJOBI M, OBOSSOU A, KING V, TAKPARA I, ALIHONOU E. Hystérosalpingographie et laparoscopie dans l'évaluation de tubes fallopiens dans la gestion de l'infertilité à Cotonou. J West Afr Coll Surg 2014 avril-juin ; 4(2) : 66-75.
 14. FOROOZANFARD F., SADAT Z. Diagnostic Value of hysterosalpingography and laparoscopy for tubal patency in infertile women. Nurs Midwifery stud 2013 ; 2(2) :188-92.
 15. BRZAKOWSKI M, LOURDEL E, CABRY R ; Epidémiologie du couple infertile. Journal de Gynécologie Obstétrique et Biologie de la Reproduction 2009 ; 38 : F3-F7.
 16. LAVY Y, LEV –SAGIE A, HOLTZER H, REVEL A. Should laparoscopy be a mandatory component of the infertility evaluation in infertile women with normal hysterosalpingogram or suspected unilateral distal tubal pathology? Eur J Obstet Gynecol Reprod Biol 2004 May ; 114 (1) :648.
 17. TSANKOVA M, NALBANSKI B, BORISOV I, BORISOV S. Laparoscopy and hysterosalpingography in the assessment of tubal patency. Akush Ginekol(Sofia) 2000 ; 39(1) :20-22.
 18. MOL BW, SWART P, BOSSUYT PM, VAN BEURDEN M. Reproducibility of the interpretation of hysterosalpingography in the diagnosis of tubal pathology. Hum Reprod 1996 Jun; 11 (6) :1204-8.
 19. CANIS M, MAGE G. Laparoscopic distal tuboplasty ; report of 87 cases and 4 year experience. Fertil Steril 1991 oct ; 56 (4) :616-621.
 20. RISQUEZ F, CONFINO E. transcervical tubal cannulation, past, present and future. Fertil Steril 1993 ; 60 (2) :211-26.
 21. SIEGLER AM. Hysterosalpingography. Fertil Steril 1983 ; 40 (2) :139-58.
 22. TAYLOR RC, BERKOWITZ J, MC COMB PF. Role of laparoscopic salpingostomy in the treatment of hydrosalpinx. Fertil Steril 2001 Mar ; 75 (3) :594-600.
 23. MAGET V, BELAISH- ALLART J. Les traitements de l'infertilité. Genesis 2015; n 187: 7-10.
 24. DIMASSI K, GHARSA A, BADIS CHANOUFI M, SFAR E, CHELLY D. Résultats de la plastie tubaire: étude tunisienne. The Pan African Medical Journal. 2014;18:58.
 25. MOUNGALA LW, BOYD LS, HUYSER C. Infertility in Gabon: A survey to determine diagnostic and medical support to patients. Afr J Reprod Health 2019; 23 (1): 111-116.