



Cas Clinique

Association Cardiomyopathie Péri-Partum Emboligène, Syndrome Coronaire Aigu et Accident Vasculaire Cérébral : À Propos d'un Cas

Association of embologenic peripartum cardiomyopathy, acute coronary syndrome and stroke: a case report

Mamadou Touré^{1,3}., Mamadou Diakité^{2,3}., Bouréma Dembélé²., Mariam Sacko^{2,3}., Alou Sangaré²., Souleymane Coulibaly^{2,3}., Ichaka Menta^{1,3}

¹ Service de Cardiologie du Centre Hospitalier Gabriel Touré, Bamako, Mali

² Service de Cardiologie, CHU Point G, Bamako, Mali

³ Faculté de Médecine d'Odontostomatologie (FMOS), Bamako, Mali

Correspondance : Mamadou Diakité, MD ^{2,3}

Service de Cardiologie, Centre-Hospitalier Universitaire-Point G
Téléphone: +223 74196750/ 00223 60007400

Fax: +

Courriel : diakitemamadou@yahoo.fr

Mots clés : CMPP emboligène, SCA, AVC

Keywords : PPCM emboligenic, ACS, stroke

RÉSUMÉ

La cardiomyopathie péripartum est reconnue comme une cause majeure d'insuffisance cardiaque liée à la grossesse avec une morbidité et une mortalité élevée. Des complications thrombo-emboliques en sont révélatrices. Nous rapportons une forme clinique de cardiomyopathie du péripartum chez une patiente de 26 ans hospitalisée, invalidante d'un syndrome coronaire aigu et d'un accident vasculaire cérébral après 10 jours de son 2^{ème} geste. L'ECG était en faveur d'anomalies de la repolarisation suggestives d'ischémie grade I à II en quasi-circumférentiel et les Troponines étaient élevées à 26 fois la normale. L'échographie cardiaque a confirmé l'altération de la fonction ventriculaire globale à 34% sans autres atteintes associées. Fait important est la mise en évidence de thrombi intra-auriculaire gauche. La Tomographie cérébrale a confirmé l'infarctus sylvien gauche. Les formes compliquées de cardiomyopathie du péripartum (embolie artérielle) sont graves et peuvent revêtir un syndrome coronaire aigu et/ou un accident vasculaire cérébral comme ce fut notre observation.

ABSTRACT

Peripartum cardiomyopathy is recognized as a major cause of pregnancy-related heart failure with high morbidity and mortality. Thromboembolic complications are revealing. We report a clinical form of peripartum cardiomyopathy in a 26-year-old hospitalized patient with acute coronary syndrome and a stroke after 10 days of her second procedure. The ECG was in favor of repolarization abnormalities suggestive of grade I to II ischemia near circumferential and Troponins were elevated to 26 times normal. Cardiac ultrasound confirmed the 34% deterioration in overall ventricular function with no other associated damage. Important fact is the demonstration of left intra auricular thrombi. Brain tomography confirmed the left sylvic infarction. Complicated forms of peripartum cardiomyopathy (arterial embolism) are severe and may take on acute coronary syndrome and / or stroke as was our observation.

INTRODUCTION

La cardiomyopathie péri-partum (CMPP) est reconnue comme une cause majeure d'insuffisance cardiaque liée à la grossesse avec une morbidité et une mortalité élevée [1]. Dans les formes sévères (10 à 15 % des cas), des complications thrombo-emboliques en sont révélatrices. [2-5]. Nous rapportons une forme clinique particulière faite de syndrome coronaire aigu (SCA) et d'accident vasculaire cérébral (AVC).

OBSERVATION

S.A est une patiente de 26 ans, à son deuxième geste. Elle venait d'accoucher il y a une semaine environ par voie basse avec suites simples jusqu'à la survenue 6 jours après de douleurs thoraciques subintrantes à type d'oppression thoracique limitant toute activité. Elle consulte cependant tardivement nos urgences au 4^{ème} jour du début des douleurs devant l'adjonction d'une hémiparésie droite associée à une aphasie. Un 2^{ème} ECG fait quelques heures après a montré un remaniement électrique. Et le dosage des troponines est revenu à 2641 ng/l. soit plus de 26 fois la normale

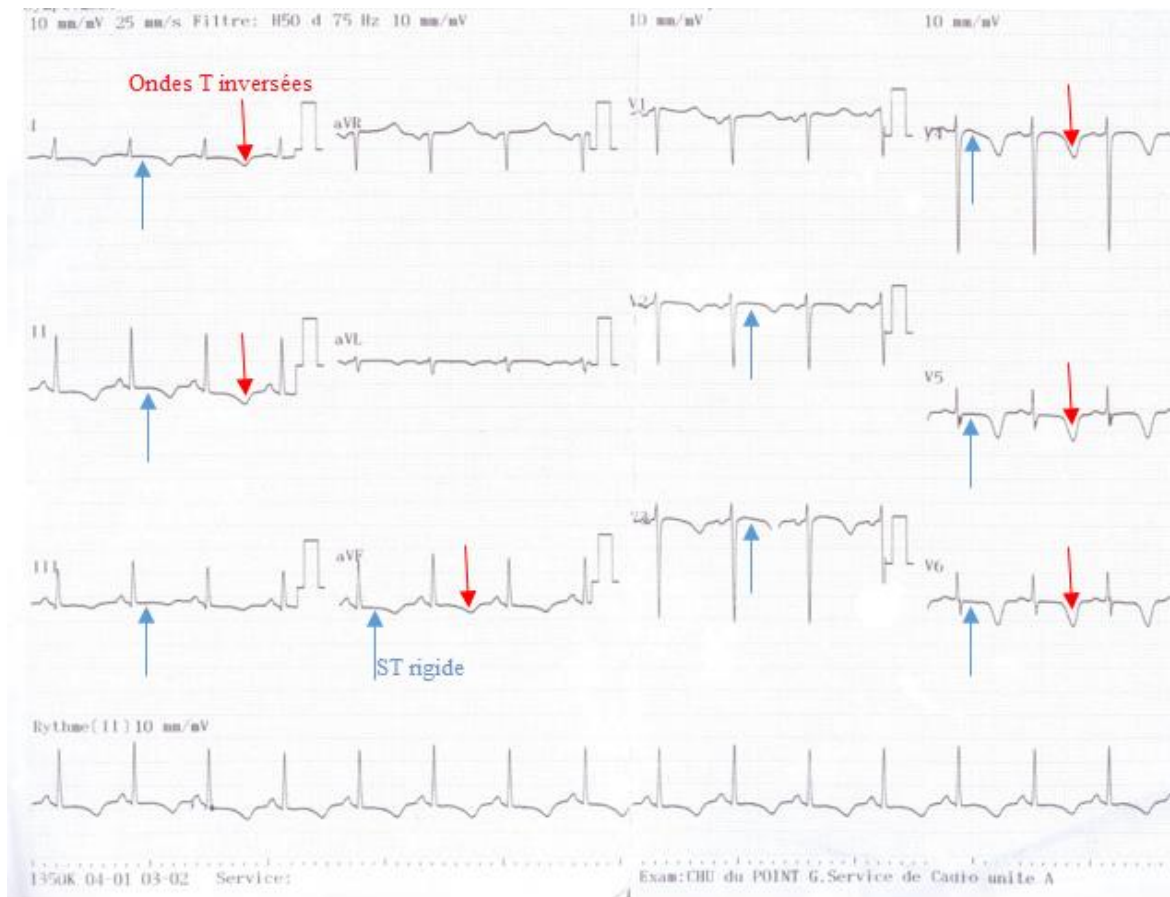


Figure 1 ECG d'admission : Rythme régulier sinusal à 95 bpm, segment ST rigide associé à des ondes T inversées profondes en circonférentiel. Par ailleurs rabotage des ondes R en apico-latéral Aspect suggestif d'ischémie grade I à II.

Une échographie cardiaque (Figure 2 et 3) a été réalisée éliminant un épanchement péricardique et montre une dysfonction du ventricule gauche (VG) à 34% avec un diamètre télé-diastolique du VG indexé à 36mm/m². Présence de thrombi dans l'oreillette gauche (OG)

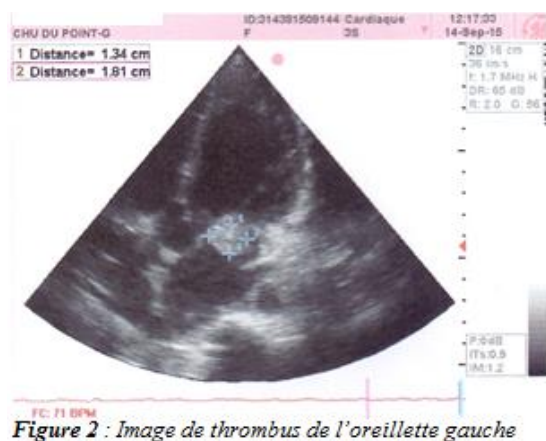


Figure 2 : Image de thrombus de l'oreillette gauche

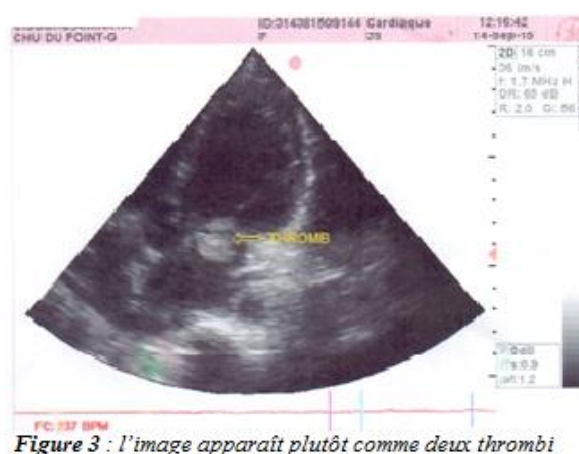

Figure 3 : l'image apparaît plutôt comme deux thrombi

La Tomodensitométrie cérébrale (TDM) réalisée a objectivé un foyer aigu d'infarctus sylvien gauche

Au total : Pauci-geste de 26 ans sans autres facteurs de risque ni antécédent d'affections cardiovasculaires, présente dans les suites de couche un syndrome d'insuffisance cardiaque ; un SCA et un AVC ; le tout sur fond d'une altération de la fonction systolique du VG et d'une thrombose aigue de l'OG.

DISCUSSION

Le syndrome d'insuffisance cardiaque de novo que présente notre patiente est primitif et afférent au péripartum puisqu'aucune autre étiologie n'est identifiée. Sa symptomatologie n'était pas au 1^{er} plan d'où le diagnostic rétrospectif. En effet la CMPP pose souvent un défi important au clinicien de par son diagnostic souvent retardé ; une raison importante de ce retard est probablement liée au fait que les symptômes cardiaques de la CMPP (fatigue, dyspnée, œdème) sont également associés à une grossesse normale [6]. Les douleurs thoraciques coronaires et l'impotence fonctionnelle des membres liée à l'AVC ont été "l'épine irritative" ayant conduit la patiente à consulter en urgence. L'échographie cardiaque apporte les éléments du diagnostic positif par la mesure de la fonction systolique qui est inférieure à 45 %.[7]. Notre patiente en avait 34%. Fait important, il s'agit de la présence dans l'OG de thrombi (**Figure 2, 3**) qui explique aisément les complications coronaires (syndrome coronaire aigu) et vasculaires cérébrales. La CMPP est associée à des taux plus élevés d'accidents thromboemboliques que d'autres formes de cardiomyopathie [8]. A titre de comparaison entre une étude réalisée au Sénégal [9] (33 cas de CMPP) versus une autre faite au Mali [10] (889 patients en insuffisance cardiaque), ont rapporté respectivement un thrombus ventriculaire gauche chez 30 % des patients et 8,54% chez les patients hospitalisés pour insuffisance cardiaque tout venant. La période du péripartum est un état d'hypercoagulabilité [11], probablement une adaptation évolutive pour minimiser les hémorragies du post-partum (historiquement les causes les plus fréquentes de décès maternel) [12]. Le SCA qu'elle a présenté a été évoqué devant un faisceau d'arguments : cliniques (les douleurs typiques) et paracliniques (les anomalies électrocardiographiques (**Figure 1**) suggestives avec modifications dynamiques du segment ST et de l'onde T, l'élévations à plus de 26 fois la normale des troponines). Il est très probablement emboligène (embolie coronaire). En absence de coronarographie disponible la prise en charge a été effectuée par la médicaments anticoagulants (héparine) et antiagrégants plaquettaires. Quand à l'AVC ischémique, il a été suspecté par la survenue concomitante d'une hémiparésie droite à prédominance brachiale avec aphasie et confirmé à la TDM comme un infarctus sylvien gauche ; très probablement emboligène aussi ; à point de départ cardiaque. Chez notre patiente hormis les phénomènes sus décrits comme inhérents à la puerpéralité, la dysfonction myocardique, endothéliale et la dilatation cavitaire contribuent en outre à la propension de la coagulation au cours des PPCM. Le registre américain des patientes hospitalisées pour CMPP trouve que les accidents thromboemboliques étaient le plus fréquent des complications graves à 6,6 % [13]. De nombreux cas de caillots les ventricules gauche et droit ont été rapportés, [9,14, 15].

CONCLUSION

La CMPP reste une entité pathologique intrigante posant souvent un défi important au clinicien. Les formes compliquées d'accident thrombo-embolique artériel est grave et peut revêtir un SCA et /ou un AVC comme ce fut notre observation.

CONFLIT D'INTÉRÊT

Les auteurs déclarent n'avoir pas de conflit d'intérêt.

RÉFÉRENCES

- Hilfiker-Kleiner D, Haghikia A, Nonhoff J, Bauersachs J. Peripartum cardiomyopathy: current management and future perspectives. *Eur Heart J*. 2015;36:1090–1097
- Cardiomyopathie du péripartum compliquée d'accident vasculaire cérébral d'une guinéenne de 19ans : cas clinique. *American journal of Cardiology and Cardiovascular diseases*. 2019; (1): 01-03
- Cooper LT, Marther PJ, Alexis JD, et al. Myocardial recovery in peripartum cardio- myopathy: prospective comparison with recent onset cardiomyopathy in men and non peripartum women. *Journal of cardiac failure*. 2012;18:28–33
- Langheri AH, Khan AH, Kasmi KH. Peripartum cardiomyopathy: ten year experience at a tertiary care hospital in Pakistan. *BMC Res Notes*. 2013;36:495.
- Zehir R, Karabay CY, Kocabay G, Kalayci A, Akgun T, Kirma C. An unusual presentation of peripartum cardiomyopathy: recurrent transient ischemic attacks. *Rev Port Cardiol*. 2014;33:561.e1–561.e3. doi: 10.1016/j.repc.2014.02.
- Goland S, Modi K, Bitar F, Janmohamed M, Mirocha JM, Czer LS, Illus S, Hatamizadeh P, Elkayam U. Clinical profile and predictors of complications in peripartum cardiomyopathy. *Journal of cardiac failure*. 2009;8:645– 650
- Silwa K, Mebazaa A, Hilfiker-Kleiner D, et al. Clinical characteristics of patients of worldwide registry on peripartum cardiomyopathy (PPCM): EURObservational research program in conjunction with the heart failure association of the European Society of Cardiology Study Group on PPCM. *Eur J Heart Fail*. 2017;19:1131–41.
- Elkayam U. Clinical characteristics of peripartum cardiomyopathy in the United States : diagnosis, prognosis, and management. *J Am Coll Cardiol*. 2011 ;58:659–670. doi: 10.1016/j.jacc.2011.03.047.
- Kane A, Mbaye M, Ndiaye MB, Diao M, Moreira PM, Mboup C, Diop IB, Sarr M, Kane A, Moreau JC, Ba SA. Evolution and hromboembolic complications of the idiopathic peripartum cardiomyopathy at Dakar University Hospital: forward-looking study about 33 cases [in French]. *J Gynecol Obstet Biol Reprod (Paris)*. 2010;39:484–489. doi: 10.1016/j.jgyn.2010.01.008
- Sangaré, I., Bâ, H., Camara, Y., Sonfo, B., Thiam, C., Sidibé, N., Traoré, A., Camara, H., Diarra, B., Coulibaly, S., Menta, I., Diall, I., & Diarra, M. B. (2021). Complications Thromboemboliques des Insuffisances Cardiaques en Hospitalisation dans le Service de Cardiologie du CHU Gabriel Touré (Bamako). *Health Sci. Dis: Vol 22(5) May 2021 pp75-79*
- Greer IA. Clinical practice : pregnancy complicated by venous thrombosis. *N Engl J Med*. 2015 ;373 :540–547. doi: 0.1056/NEJMcp1407434
- Arany Z, Elkayam U. Peripartum Cardiomyopathy. *Circulation*. 2016 Apr 5;133(14):1397–409. doi: 10.1161
- Kolte D, Khera S, Aronow WS, Palaniswamy C, Mujib M, Ahn C, Jain D, Gass A, Ahmed A, Panza JA, Fonarow GC. Temporal trends in incidence and outcomes of peripartum cardiomyopathy in the United States : a nationwide population-based study. *J Am Heart Assoc*. 2014 ;3:e001056 doi: 10.1161/JAHA.114.001056
- Shimamoto T, Marui A, Oda M, Tomita S, Nakajima H, Takeuchi T, Komeda M. A case of peripartum cardiomyopathy with recurrent left ventricular apical thrombus. *Circ J*. 2008;72:853–854
- Kharwar RB, Chandra S, Dwivedi SK, Saran RK. A pedunculated left ventricular thrombus in a women with peripartum cardiomyopathy: evaluation by three dimensional echocardiography. *J Cardiovasc Ultrasound*. 2014;22:139–143. doi: 10.4250/jcu.2014.22.3.139