



Article Original

## Aspects Épidémiologiques, Cliniques, Thérapeutiques et Évolutifs des Traumatismes Vasculaires des Membres Opérés au Centre des Urgences de Yaoundé

### *Epidemiology, clinical features, management and outcome of vascular trauma of the limbs operated on at the Yaoundé Emergency Center*

Banga Nkomo David Douglas <sup>1,2</sup>, Dongmo Arlette Michelle <sup>1,2</sup>, Ngouatna Djeumakou Serge Rawlings <sup>1,3</sup>, Amougou Boris <sup>2</sup>, Kuitchet Njeunji Gilles Aristide <sup>4</sup>, Mbongoo Guy Calvin <sup>5</sup>, Ntchantchou Fossi Paul Cédric <sup>1</sup>, Eya Mvondo Stephane <sup>1</sup>, Kyebiyene Annick <sup>1</sup>, Bitang A Mafok Louis Joss <sup>1</sup>

#### ABSTRACT

**Introduction.** Les traumatismes vasculaires des membres sont des situations d'urgences diagnostiques et thérapeutiques, qui peuvent mettre en jeu le pronostic fonctionnel et, dans un certain nombre de cas non négligeable, le pronostic vital des patients. **Matériel et méthodes.** Nous avons mené, au sein du centre des urgences de Yaoundé, une étude rétrospective et descriptive, allant d'octobre 2017 à novembre 2019, soit une durée de 2 ans et 3 mois. Tous les patients opérés pour un traumatisme vasculaire des membres durant la période, dont les dossiers étaient complets, ont été inclus. **Résultats.** Durant la période, 26 patients ont été opérés pour un traumatisme vasculaire de membre. Les patients étaient majoritairement de sexe masculin et leur moyenne d'âge était de 34 ans. Les circonstances ayant conduit à ces traumatismes étaient dominées par les agressions par arme blanche (17 cas). Le saignement constituait la présentation clinique la plus fréquente. L'artère brachiale (13 cas) était le vaisseau le plus lésé. La technique de réparation vasculaire la plus utilisée était un pontage veineux avec un greffon de veine céphalique. En post opératoire, une seule amputation a dû être réalisée pour une thrombose précoce d'un pontage. Dans la série, cinq patients ont présenté des complications et nous avons enregistré le décès de trois patients. **Conclusion.** Les traumatismes vasculaires demeurent un problème d'actualité dans notre pratique quotidienne. Ils font suite à des agressions par armes blanches et siègent préférentiellement au membre supérieur, chez des personnes de sexe masculin et relativement jeunes. Les taux de sauvetage des membres, de morbidité et de mortalité demeurent bons au vu des données de la littérature, et surtout du contexte de la pratique quotidienne.

#### RÉSUMÉ

**Introduction.** Vascular injuries of the limbs are diagnostic and therapeutic emergencies, which can involve the functional prognosis or in some cases, can be life threatening situation. **Material and methods.** We conducted a retrospective and descriptive study at the Yaoundé Emergency Center, from October 2017 to November 2019. All patients operated on for vascular trauma of the limbs during the period, whose records were complete, were included. **Results.** During the period, 26 patients underwent surgery for vascular limb trauma. The patients were predominantly male and their average age was 34 years. The circumstances leading to these injuries were dominated by stabbing (17 cases). Bleeding was the most frequent clinical presentation. The brachial artery (13 cases) was the most injured vessel. The most commonly used vascular repair technique was venous bypass with a cephalic vein graft. Postoperatively, only one amputation had to be performed for early thrombosis of a bypass graft. In the series, five patients had complications and we recorded the death of three patients. **Conclusion.** Vascular trauma remains a current problem in our daily practice. They follow stabbing attacks and occur preferentially in the upper limb, in relatively young male patients. The rates of limb salvage, morbidity and mortality remain good in view of the data in the literature, and especially in the context of daily practice.

<sup>1</sup> Centre des Urgences de Yaoundé, Yaoundé, Cameroun.

<sup>2</sup> Département de chirurgie et spécialités, d'anesthésie et réanimation, Faculté de médecine et des sciences pharmaceutiques, Université de Dschang, Cameroun

<sup>3</sup> Département de Chirurgie et Spécialités, d'anesthésie et réanimation, Faculté de Médecine et des Sciences Biomédicales, Université de Yaoundé 1, Cameroun

<sup>4</sup> Département de Chirurgie et Spécialités, d'anesthésie et réanimation, Faculté de Médecine et des Sciences Biomédicales, Université de Ngaoundéré, Cameroun

<sup>5</sup> Département de médecine interne et spécialités, Faculté de médecine et des sciences pharmaceutiques, Université de Dschang, Cameroun

#### Auteur correspondant :

Banga Nkomo David Douglas,  
Département de chirurgie et spécialités, d'anesthésie et réanimation, Faculté de médecine et des sciences pharmaceutiques, Université de Dschang, Cameroun.  
Boite Postale : 96 Dschang, Cameroun. Téléphone : +(237) 657252578 / 667476367. Mail : [dbangankomo@yahoo.fr](mailto:dbangankomo@yahoo.fr)

**Mots-clés :** Traumatisme vasculaire de membre, réparation vasculaire, sauvetage de membre.

**Keywords:** Limb vascular Trauma, vascular repair, limb salvage

**INTRODUCTION**

Les traumatismes vasculaires des membres sont des situations d’urgences diagnostiques et thérapeutiques, qui peuvent mettre en jeu le pronostic fonctionnel et, dans un certain nombre de cas non négligeable, le pronostic vital des patients. Ils surviennent généralement dans deux contextes, à savoir, en pratique civile ou en temps de guerre ou de conflits armés (1,2,3). Dans la pratique civile, la pérennité des agressions fait que ces traumatismes demeurent un problème d’actualité (1). Notre étude avait pour but de rapporter les aspects épidémiologiques, cliniques, thérapeutiques et évolutifs des patients opérés dans notre centre pour un traumatismes vasculaires des membres.

**MATÉRIELS ET MÉTHODES**

Nous avons mené, au centre des urgences de Yaoundé, une étude rétrospective et descriptive, allant d’octobre 2017 à novembre 2019. Tous les patients opérés pour un traumatisme vasculaire des membres durant la période, dont les dossiers étaient complets, ont été inclus.

D’un point de vue nosologique, les traumatismes vasculaires étaient définis comme les traumatismes intéressant les artères et les veines profondes des membres. Par ailleurs, la lésion vasculaire était dite unique si elle intéressait une artère ou une veine profonde. Elle était dite mixte lorsqu’une artère et au moins une veine profonde était intéressée. Lorsque l’atteinte vasculaire était mixte, la lésion artérielle était considérée comme la lésion principale.

Les paramètres étudiés étaient

- Les paramètres démographiques (âge, sexe),
- Les données épidémiologiques (les circonstances de survenue, le mécanisme, le siège du traumatisme vasculaire, le délai entre la survenue du traumatisme et l’admission dans notre centre)
- Les données cliniques (les gestes d’hémostase provisoire effectués avant l’admission dans notre centre, la présentation clinique, le ou les vaisseaux lésés)
- Les données chirurgicales (l’aspect macroscopique de la lésion vasculaire, les lésions associées, les données transfusionnelles, le geste chirurgical principal, le geste chirurgical secondaire et/ou les gestes chirurgicaux associées à la revascularisation, le délai de revascularisation),
- Les modalités évolutives (taux de sauvetage des membres, morbidité et mortalité)

Les informations recueillies ont été saisies et analysées à l’aide du logiciel Epi Info 7.2.5.0.

**RÉSULTATS**

Entre 2017 et 2019, nous avons opéré 26 patients pour un traumatisme vasculaire des membres. Ces traumatismes étaient survenus majoritairement chez des patients de sexe masculin dont l’âge était généralement compris entre 21 et 40 ans (figure 1).

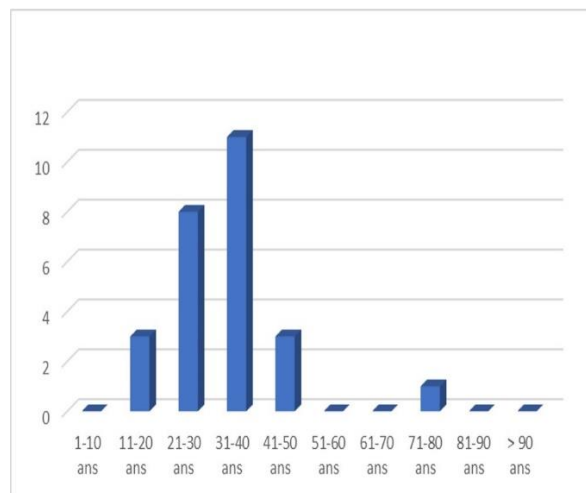


Figure 1 : Distribution des patients par tranche d’âge

La moyenne d’âge de la série était de 34 ans (âge minima 13 ans et âge maximal 80 ans).

Les circonstances ayant conduit à ces traumatismes étaient dominées par les agressions par arme blanche (figure 2).

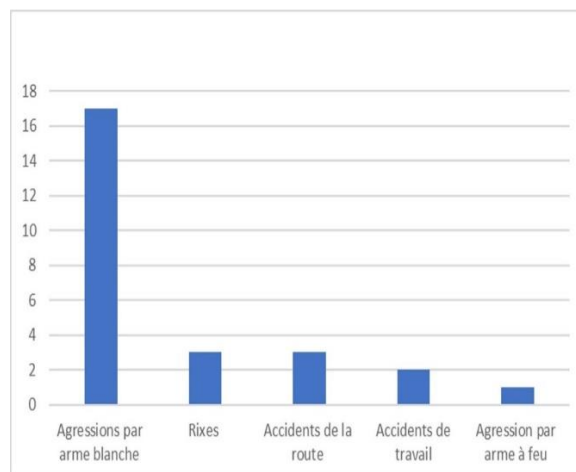


Figure 2 : Distribution des patients selon les circonstances ayant conduit au traumatisme vasculaire

L’atteinte vasculaire était secondaire à un traumatisme pénétrant dans 23 cas. L’agent vulnérant était alors un couteau ou une machette (19 cas), un bris de verre (3 cas), un projectile d’arme à feu (1 cas). Dans les 3 cas restants, l’atteinte vasculaire était due à un écrasement du membre. Le siège du traumatisme vasculaire était le membre supérieur dans 19 cas et le membre inférieur dans 7 cas.

Les patients opérés en urgence (24 patients), étaient admis dans un délai variable allant de 1 heure à 10 heures (délai moyen d’admission de 3 heures 26 minutes) après la survenue du traumatisme. Les deux derniers patients, ont été admis à 3 semaines et à 4 mois du traumatisme vasculaire du membre.

A leur admission, à l’exception des deux patients admis à plus de 24 heures de la survenue du traumatisme vasculaire, tous les patients avaient bénéficié d’au moins un geste d’hémostase provisoire. Ce geste d’hémostase provisoire avait été réalisé soit sur les lieux du traumatisme soit dans une formation sanitaire. Il consistait en la pose d’un garrot (7 patients), la pose d’un garrot et

d'un pansement compressif (5 patients), un pansement compressif (8 patients), une suture cutanée (2 patients) et une suture cutanée associée à un pansement compressif (2 cas).

Le saignement constituait la présentation clinique la plus fréquente, suivie de l'ischémie totale ou partielle. Il est à noter que près de la moitié des patients de notre série présentaient une instabilité hémodynamique.

L'indication opératoire était basée sur la clinique seule chez 24 patients soit dans 92,3 % des cas. Trois patients avaient réalisé un examen paraclinique vasculaire. Il s'agissait des deux patients admis à plus de 24 heures de leur traumatisme vasculaire, et du patient admis pour le traumatisme de l'artère axillaire.

Nous avons enregistré 6 patients avec des lésions vasculaires uniques. Ces lésions vasculaires uniques étaient toutes artérielles. Les autres patients avaient des lésions vasculaires mixtes. Quant aux vaisseaux lésés, l'artère brachiale (13 cas) était le vaisseau le plus lésé en ce qui concernait les lésions vasculaires uniques et les lésions vasculaires principales. Tandis que la veine brachiale était le vaisseau le plus lésé en ce qui concernait les lésions vasculaires secondaires.

Macroscopiquement, la lésion correspondait à une section complète (12 cas), à une plaie latérale (6 cas), à une contusion avec lacération (4 cas) ou à une section avec perte de substance (4 cas). La figure 3 représente une vue per opératoire d'une section complète d'une artère brachiale.

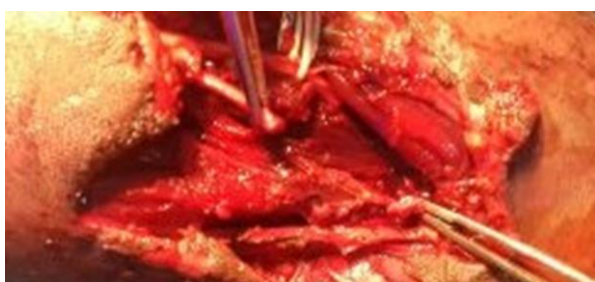

Figure 3 : Vue per opératoire d'une section complète d'une artère brachiale.

La technique de réparation vasculaire la plus utilisée était un pontage veineux avec un greffon de veine céphalique (figure 4).

A noter que, chez 4 patients, une amputation primaire avait été effectuée comme geste principal. Ces patients avaient par ailleurs des lésions osseuses associées au traumatisme vasculaire, à savoir, une fracture ouverte articulaire du genou deux cas de fracture des 2 os de la jambe et une fracture ouverte de l'humérus.

Le geste chirurgical le plus associé à la réparation vasculaire était une réparation nerveuse concernant le nerf médian (7 cas), le nerf cubital (1 cas) ou le nerf radial (3 cas).

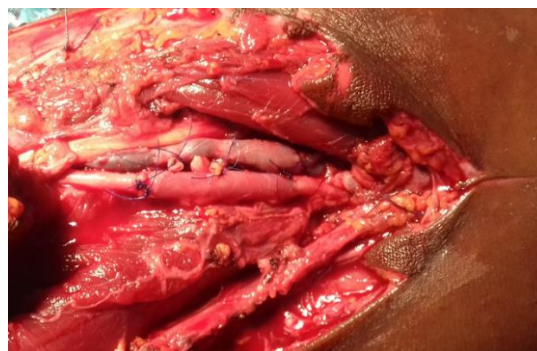

Figure 4 : Vue per opératoire d'une réparation d'une section complète de l'artère brachiale par un pontage veineux avec un greffon de veine céphalique

Les autres gestes associés secondaire étaient : une ostéosynthèse pour une fracture du massif carpien (1 cas), une réparation des tendons des fléchisseurs palmaires superficiels et profonds (2 cas) ; une aponévrotomie prophylactique (11 cas).

Enfin un drainage aspiratif du site opératoire par un drain de redon a été effectué dans 11 cas et une immobilisation du membre par une attelle (brachio-antébrachiale ou antébrachio palmaire) a été mise en place chez 9 patients. Les pertes sanguines moyennes étaient de 590 millilitres (pertes maximales 1000 cc et pertes minimales 250 cc). En pré opératoire et en peropératoire, une transfusion sanguine a été nécessaire chez 12 patients.

Le délai de revascularisation a été supérieur à six heures chez six patients. La durée moyenne du séjour hospitalier était de 7 jours (minimum 3 jours maximum 16 jours).

Le tableau 1 récapitule les données cliniques et chirurgicales des patients.

Tableau 1 : données cliniques et chirurgicales des patients

Caractéristiques des patients	Nombre
<b>Topographie du traumatisme vasculaire</b>	
Membre inférieur	7
Membre supérieur	19
<b>Délai d'admission dans notre centre</b>	
> 3 heures	11
≤ 3 heures	15
<b>Présentation clinique</b>	
<b>Choc</b>	
Oui	14
Non	12
<b>Ischémie</b>	
Oui	19
Non	7
<b>Type d'atteinte vasculaire</b>	
Mixte	20
Artérielle	6
<b>Lésion vasculaire principale/Vaisseaux lésé(s)</b>	
Artère axillaire	1
Artère brachiale	13
Artère fémorale commune	1
Artère fémorale superficielle	5
Artère radiale	6
<b>Aspect macroscopique de la lésion vasculaire</b>	
Contusion + lacération	4
Lacération (Plaie latérale)	6
Section + perte de substance	4
Section	12
<b>Pertes sanguines</b>	

**Tableau 1 : données cliniques et chirurgicales des patients**

Caractéristiques des patients	Nombre
≤ 500 cc	13
> 500 cc	13
<b>Technique de réparation vasculaire</b>	
Anastomose termino-terminale directe	8
Pontage veineux	13
Suture latérale	2
<b>Délai de revascularisation</b>	
≤ 6 heures	17
> 6 heures	6

Une seule amputation a dû être réalisée pour une thrombose précoce d'un pontage. Aussi, 21 patients sur les 23 patients soit 91,3 % des patients ayant bénéficié d'une tentative de revascularisation après un traumatisme vasculaire de membre n'ont pas eu d'amputation.

Les autres complications enregistrées en post opératoire étaient une infection du site opératoire (2 cas), une coagulation intravasculaire disséminée (2 cas) et un syndrome de revascularisation (1 cas). Les deux dernières complications citées précédemment ont conduit au décès de trois patients.

**DISCUSSION**

En pratique civile, les traumatismes vasculaires sont relativement peu fréquents, et représentent moins de 15 % des traumatismes (4).

Dans la plupart des séries, les patients qui présentent un traumatisme vasculaire sont des patients de sexe masculin, et dont la moyenne d'âge est inférieure à 40 ans, comme dans notre série (5-15). Il s'agit alors d'une population masculine active.

En pratique civile, de façon générale, es traumatismes vasculaires des membres sont plus souvent secondaires à des traumatismes pénétrants qu'à des traumatismes fermés (4,5-10). Lorsqu'ils sont secondaires à un traumatisme pénétrant, les agressions avec des armes blanches constituent la circonstance de survenue conduisant à ce traumatisme (5-10). A contrario lors qu'ils sont secondaires à un traumatisme fermé de membres, l'accident de la voie publique constitue dans ce cas la circonstance de survenue la plus fréquente (4-7,13).

Il convient de noter qu'en pratique civile, les projectiles d'armes à feu, autrefois peu fréquemment cités comme agent vulnérant dans notre contexte le sont de plus en plus (6,7,8,10).

En ce qui concerne le siège du traumatisme vasculaire, la plupart des auteurs, à l'exception de quelques-uns comme Yangni-Angate H et al. (7,14,15,16), retrouvent comme nous que le membre supérieur est le siège le plus fréquent des traumatismes vasculaires (5,6,8-14).

La base du diagnostic des traumatismes est clinique et peut être aidé par le doppler acoustique (17). Il s'appuie sur les signes cliniques évocateurs à savoir les signes hémorragiques et les signes d'ischémie partielle ou totale. Les signes hémorragiques étaient plus fréquents dans notre série comme dans les séries de Fokou M et al., Dieng P.A. et al., et Randimbirina ZL et al. Dans ces séries, ils étaient présents, respectivement, chez 78%, 86% et 92,53% des patients de ces séries (5,9,10).

Lorsque ces signes sont moins évidents, le siège d'un éventuel impact et le trajet de l'agent vulnérant peut faire évoquer la lésion vasculaire. Dans des cas pareils, le retard diagnostique est fréquent. En effet, ils sont souvent, initialement traitées comme des plaies superficielles et ce n'est que secondairement qu'ils sont adressés lorsque les douleurs ischémiques ou les tuméfactions évocatrices de faux anévrisme post traumatiques sont au premier plan.

Dans la littérature, les types macroscopiques de lésions vasculaires retrouvés par les auteurs sont identiques. Ce sont des plaies latérales, des sections complètes à bords contus ou non, des contusions vasculaires. Seule la fréquence de ces lésions varie selon les auteurs (1,4,5-15). L'un des changements majeurs des dernières années dans la prise en charge des traumatismes vasculaires est le fait que les procédures endo vasculaires prennent de plus en plus une place importante aussi bien dans le diagnostic que dans le traitement définitif de ces lésions. La pose de stent, l'embolisation et l'occlusion par ballonnet sont quelques techniques utilisées lors de ces procédures. Ces réparations endovasculaires sont indiquées chez les patients ayant un état hémodynamique stable avec des lésions vasculaires autre que des sections complètes (18,19,20,21).

Dans les séries africaines comme la nôtre, les procédures endo vasculaires restent encore très peu utilisées que ce soit à visée diagnostique ou thérapeutique. La réparation vasculaire, effectuée dans plus de 80% des cas, est faite par voie ouverte (5-10). La technique chirurgicale utilisée pour la réparation vasculaire dépend de l'aspect macroscopique de la lésion vasculaire. Dans notre série, la section complète avec une perte de substance ou avec des bords des moignons vasculaires contus étant l'aspect macroscopique le plus fréquent, le pontage avec un greffon de veine céphalique était le geste chirurgical le plus réalisé comme dans la série de Siddique M.K. et al (14). Dans d'autres séries, on retrouve l'anastomose termino-terminale (5,6,11,12) ou la suture latérale comme le geste chirurgical le plus réalisé (10).

Lorsque la réparation vasculaire n'est pas possible, par exemple lorsque les lésions musculaires et osseuses associées sont très importantes, l'amputation primaire est réalisée dans certaines séries dans le but de sauver la vie au détriment du sauvetage du membre et de sa fonction. Ce taux d'amputation primaire, variable selon les séries, peut atteindre 10% (11). Ainsi, le taux de sauvetage de membre dans notre série se situe dans les limites des taux retrouvés dans la littérature. Si le sauvetage de membre, rendu possible par la réparation vasculaire est fréquent, la mortalité n'est pas exceptionnelle et peut avoisiner 8% (6,13). Notre taux de mortalité est donc légèrement supérieur à ceux de la littérature. Il est toutefois améliorable car les causes à l'origine des décès dans notre série sont en rapport direct avec des délais d'admission et de revascularisation trop longs et à la disponibilité de produits sanguins dans notre centre.

**Conclusion**

Les traumatismes vasculaires demeurent un problème d'actualité dans notre pratique quotidienne. Ils font suite à des agressions par armes blanches et siègent préférentiellement au membre supérieur, chez des

personnes de sexe masculin et jeunes. Les taux de sauvetage des membres, de morbidité et de mortalité demeurent bons au vu des données de la littérature, et surtout du contexte de la pratique quotidienne. Toutefois, on note toujours une faible implémentation de certaines techniques telles que l'anesthésie loco-régionale, et les techniques de réparation endovasculaire qui amélioreraient sans doute le confort, aussi bien de l'équipe chirurgicale que du patient.

### CONFLITS D'INTÉRÊTS

Les auteurs ne déclarent aucun conflit d'intérêt.

### CONTRIBUTIONS DES AUTEURS

Tous les auteurs ont contribué à la conduite du travail. Tous les auteurs ont également lu et approuvé la version finale de ce manuscrit.

### RÉFÉRENCES

- Edward J. Newton and Sanjay Arora. Chapter 48 Peripheral Vascular Injury. In Part II Trauma Section Two • System Injuries. Pp500-510e3
- De Silva WDD, Ubayasiri RA, Weerasinghe CW, Wijeyaratne SM. Challenges in the management of extremity vascular injuries: A wartime experience from a tertiary centre in Sri Lanka. *World J Emerg Surg.* 2011;6:24
- Shireman et al.: VA Vascular Injury Study (VAVIS): VA-DoD extremity injury outcomes collaboration. *BMC Surg* 2015 15:13. doi:10.1186/1471-2482-15-13.
- Feliciano David V., Moore Frederick A., Moore Ernest E., West Michael A., Davis James W., Cocanour Christine S., Kozar Rosemary A., and McIntyre Jr Robert C. Evaluation and Management of Peripheral Vascular Injury. Part 1. Western Trauma Association/Critical Decisions in Trauma. *J Trauma.* 2011;70: 1551–1556. DOI: 10.1097/TA.0b013e31821b5bdd
- Dieng Papa Adama, Diop Momar Sokhna, Gaye Magaye, et al. Vascular Traumatism of Limbs in Civil Practice in Dakar. *Cardiol Vasc Res.* 2018; 2(4)
- Adeoye PO, Adebola SO, Adesiyun OAM, Braimoh KT. Peripheral vascular surgical procedures in Ilorin, Nigeria: indications and outcome. *African Health Sciences* 2011; 11(3): 433 – 437
- Yangni-Angate H., Ayegnon G., Meneas C.H., Yapobi Y. and Kangah M. Arterial trauma of the extremities. An Ivorian surgical experience (Côte d'Ivoire). *Nigerian Journal of Surgical Research.* Vol 8 No1 2,2007: 49 53
- Aduful H.K. and Hodasi W.M. Peripheral vascular injuries and their management in Accra. *Ghana Medical Journal* Volume 41, Number 4 PP 186-9
- Fokou M., Chichom MA., Eyenga VC., Nguifo M.I., Ngo Nonga B., Bahebeck J., Teyang A., Pagbe J.J. Les traumatismes vasculaires périphériques en pratique civile : À propos de 41 lésions opérées au Cameroun. *Chirurgie Thoracique Cardio-Vasculaire* - 2011; 15(3) : 145-149
- Randimbirina Z L, Rajaobelison T, Randrianarisoa F F, Ravalisoa M L A, Rakotoarisoa A J C. Plaies vasculaires périphériques post-traumatiques vues au Centre Hospitalier Universitaire Joseph Ravoahangy Andrianavalona, Antananarivo. *Rev. Anesth.-Réanim. Med. Urg. Toxicol.* 2018 (Janvier-Juin) ;10(1) : 1-4.
- Baghi Iraj, Herfatkar Mohammad Rasool, Shokrgozar Leila, Poor-Rasuli Zahra, and Aghajani Fatemeh. Assessment of Vascular Injuries and Reconstruction. *Trauma Mon.* 2015 November; 20(4): e30469. doi: 10.5812/traumamon.30469.
- Güven C, Kafadar H. Evaluation of extremity vascular injuries and treatment approaches. *Niger J Clin Pract* 2020;23:1221-8. Doi: 10.4103/njcp.njcp\_656\_18
- Khan Fahad H, Yousuf Kamal M. and Bagwani Anel R. Vascular injuries of the extremities are a major challenge in a third world country. *Journal of Trauma Management & Outcomes* (2015) 9:5 DOI 10.1186/s13032-015-0027-0
- Siddique Muhammad Khalid, Bhatti Ahsin Manzoor. A two-year experience of treating vascular trauma in the extremities in a military hospital. *J Pak Med Assoc* Vol. 63, No.3, March 2013 pp 327-30
- Li Zhui, Zhao Liang, Wang Kaizhen, Cheng Jun, Zhao Yu, Ren Wei. Characteristics and treatment of vascular injuries: a review of 387 cases at a Chinese center. *Int J Clin Exp Med* 2014;7(12):4710-4719
- Thomas M O, Giwa S O and Adekoya-Cole T O. Arterial injuries in civilian practice in Lagos, Nigeria. *Nigerian journal of clinical practice.* Dec 2005: vol 8(2): 65-68
- Hemingway Jake, Adjei Enock, Desikan Sarasijhaa, Gross Joel, Tran Nam, Singh Niten, Starnes Benjamin, and Quiroga Elina. Lowering the AnkleBrachial Index Threshold in Blunt Lower Extremity Trauma May Prevent Unnecessary Imaging. *Ann Vasc Surg* 2020; 62: 106–113. <https://doi.org/10.1016/j.avsg.2019.05.052>
- Doody O., Given M.F., Lyon S.M. Extremities Indications and techniques for treatment of extremity vascular injuries. *Injury, Int. J. Care Injured* (2008) 39, 1295—1303. doi : 10.1016/j.injury.2008.02.043
- D'Alessio Ilenia, Domanin Maurizio, Bissacco Daniele, Romagnoli Silvia, Rimoldi Pierantonio, Sammartano Fabrizio, and Chiara Osvaldo. Operative Treatment and Clinical Outcomes in Peripheral Vascular Trauma: The Combined Experience of Two Centers in the Endovascular Era. *Ann Vasc Surg* 2020; 62: 342–348. <https://doi.org/10.1016/j.avsg.2019.06.037>
- Kuwahara Jeffery T., Kord Ali, Ray, Jr Charles E. Penetrating Extremity Trauma Endovascular versus Open Repair? *Semin Intervent Radiol* 2020;37:55–61. DOI <https://doi.org/10.1055/s-0039-3401840>
- Weaver John J., Chick Jeffrey F.B., Monroe Eric J., Johnson Guy E. Life and Limb: Current Concepts in Endovascular Treatment of Extremity Trauma. *Semin Intervent Radiol* 2021;38:64–74. DOI <https://doi.org/10.1055/s-0041-1724011>.