



Cas Clinique

Perforation Digestive Traumatique Accidentelle après Ingestion de Plante Médicinale: À Propos de Quatre Cas au Centre Hospitalier Régional Amissa Bongo (Franceville)

Accidental traumatic digestive perforation after ingestion of medicinal plant: A report of four cases at the Amissa Bongo Regional Hospital (Franceville)

Ngakani Offobo Silvère (1), Aseke Kundulunga J Albert (2), Choua Ochiemi (3), Ondo Ndong François (4)

- 1) Service de chirurgie générale Centre Hospitalier Régional Amissa Bongo de Franceville
- 2) Service radiologie Centre Hospitalier Régional Amissa Bongo de Franceville
- 3) Hôpital central de référence de N'Djamena
- 4) Centre Hospitalier Universitaire Libreville

Correspondance: Dr Ngakani Offobo Silvère
BP 150 Franceville Gabon

Email : silvereoffobo01@gmail.com

Mots clés: perforation, digestive, plant médicinale, laparotomie

Keywords: digestive perforation, medicinal plant, laparotomy

RÉSUMÉ

Les perforations digestives sont rares dans notre région. Les perforations digestives accidentelles survenant chez les tradipraticiens deviennent récurrentes et constituent un problème de santé publique. Des séjours prolongés à l'indigénat occasionnent des lésions viscérales graves. Les auteurs rapportent quatre cas de perforations digestives après ingestion de plantes médicinales à l'indigénat. Il s'agit de décrire l'agent causal, la clinique, la paraclinique et la stratégie thérapeutique.

ABSTRACT

Digestive perforations are rare in our region. Accidental digestive perforations occurring among traditional healers are becoming recurrent and constitute a public health problem. Prolonged stays at the native cause serious visceral lesions. The authors report four cases of digestive perforations after ingestion of medicinal plants at the native. They describe causal agent, clinical presentation, paraclinical findings and surgical management.

INTRODUCTION

Les corps étrangers (CE) ingérés sont nombreux mais mal répertoriés. L'ingestion de corps étrangers chez l'adulte est une situation rare [1]. Les populations consultent en médecine traditionnelle dans la région sanitaire du Haut Ogooué, pour les premiers soins. Cependant, certains patients sont exposés à des perforations digestives accidentelles et à des complications viscérales pouvant atteindre tous les organes. La faible prévalence et la rareté de publications scientifiques sur ces accidents ont justifié notre étude. La sensibilisation du grand public et surtout des tradipraticiens, aux dangers engendrés par l'ingestion de corps étrangers, permet d'agir à l'étape de prévention. Nous rapportons à travers quatre observations collectées au Centre Hospitalier Régional Amissa Bongo (Franceville), des cas de perforations digestives traumatiques accidentelles pour cerner l'agent causal, la clinique, la paraclinique et le traitement.

OBSERVATION 1

Il s'agissait d'un patient de 70 ans qui avait été admis pour douleurs abdominales diffuses évoluant depuis dix jours.

Il aurait séjourné huit jours chez le tradipraticien. Deux jours après ingestion d'une potion (bouteille contenant des plantes médicinales), survenait une douleur brutale en coup de poignard dans le flanc gauche. A l'examen on notait une altération de l'état général, une fièvre 39,3° C, une contracture abdominale. L'échographie abdominale mettait en évidence un épanchement péritonéal de faible abondance. Le bilan biologique notait une hyper leucocytose neutrophile, un groupe sanguin O positif, une insuffisance rénale fonctionnelle. Nous avons procédé à une laparotomie, qui mettait en évidence une perforation du colon sigmoïde, avec retrait d'un corps étranger (morceau de bois), enfin suture du pertuis, lavage et drainage. Les suites avaient été simples après un séjour de 6 jours en réanimation.

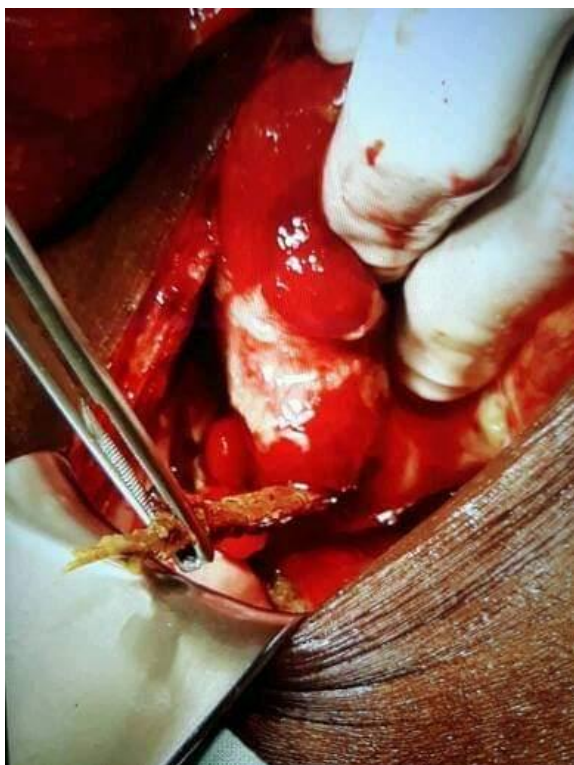

Figure 1 : perforation colique sigmoïde, retrait du bois

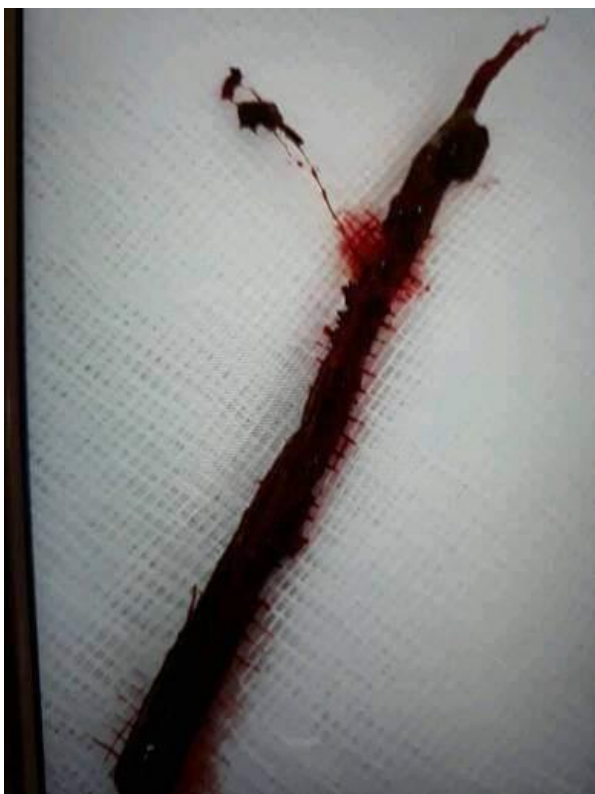


Figure 2 : après extraction du morceau de bois 12 cm

OBSERVATION 2

Il s'agissait d'un patient de 38 ans qui avait été admis pour douleurs abdominales évoluant depuis cinq jours, suite à son séjour chez le tradipraticien. Il aurait bu une bouteille de plante médicinale. A l'arrivée on notait une altération de l'état général, un syndrome anémique, un syndrome

infectieux. L'examen clinique notait une contracture abdominale. L'échographie avait mise en évidence un épanchement péritonéal abondant. Le bilan biologique notait une hyper leucocytose neutrophile, un groupe sanguin B positif, une insuffisance hépatique et insuffisance rénale fonctionnelle. Nous avons procédé à une laparotomie, qui mettait en évidence une perforation de la face antérieure de l'antrum gastrique, puis retrait d'un corps étranger (morceau de bois 7 cm), enfin suture du pertuis, lavage et drainage. Les suites avaient été simples après un séjour en réanimation.

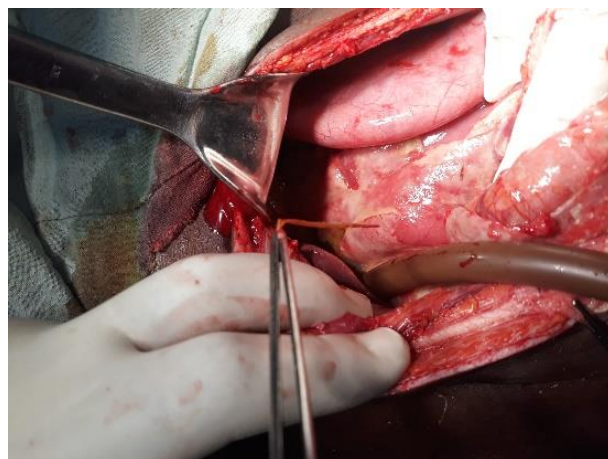


Figure 3 : extraction du corps étranger au niveau l'antrum gastrique

OBSERVATION 3

Il s'agissait d'un patient de 74 ans, évasan de Moanda qui avait été admis pour douleurs abdominales diffuses évoluant depuis six jours. Il avait des antécédents d'accident vasculaire cérébral il y a trois ans. Il aurait séjourné trois jours chez le tradipraticien. Quatre jours après ingestion d'une potion et mastication (bouteille contenant des plantes médicinales), survenait une douleur brutale en coup de poignard de la région épigastrique. A l'examen on notait une altération de l'état général, une hypertension artérielle 17/10, une fièvre 39,5 C, une contracture abdominale. Ailleurs on notait une dermatose thoraco abdominale. L'échographie abdominale mettait en évidence un épanchement péritonéal de grande abondance. Le bilan biologique notait une hyper leucocytose neutrophile, une anémie microcytaire, un groupe sanguin B positif, une insuffisance rénale fonctionnelle. Nous avons procédé à une laparotomie, qui mettait en évidence une perforation gastrique mesurant 3 cm de diamètre, puis retrait de corps étranger (grains de piment indigène), enfin suture du pertuis, lavage et drainage. Les suites ont été simples après un séjour en réanimation de dix 10 jours.

OBSERVATION 4

Il s'agissait d'une patiente de 45 ans qui avait été admis pour douleurs abdominales évoluant depuis quatre heures, suite à son séjour chez le tradipraticien. Elle a des antécédents de diabète équilibré sous anti diabétiques oraux. Elle aurait bu une bouteille de plante médicinale. A l'arrivée on notait une obésité gynoïde, une agitation et

des sueurs froides. L'examen clinique notait une contracture abdominale. L'échographie avait mise en évidence un épanchement péritonéal abondant. Le bilan biologique était normal, un groupe sanguin O positif. Nous avons procédé à une laparotomie, qui mettait en évidence une perforation de la face antérieure de l'antrum gastrique de 5 cm de diamètre, puis retrait d'un corps étranger (morceau de bois 11 cm), enfin suture du pertuis, lavage et drainage. Les suites ont été simples après un séjour en réanimation.



Figure 4 : extraction d'un morceau de poids, perforation gastrique

DISCUSSION

Les corps étrangers (CE) ingérés sont nombreux mais mal répertoriés. L'ingestion de corps étrangers chez l'adulte est une situation rare. Les enfants, les prisonniers, les patients psychotiques ou ayant un retard psychologique et les patients âgés et édentés constituent les populations à risque [1]. Le passage dans le tractus digestif est plus fréquent [2, 3]. Aussi 80 à 90% des corps étrangers ingérés passent spontanément, 10 à 20% nécessitent des manœuvres non chirurgicales d'extraction quand ils sont accessibles à la voie endoscopique et moins de 1% nécessitent un recours à la chirurgie notamment à la suite des complications (hémorragie, occlusion et perforation) [4]. La comparaison de notre série et une revue de littérature

montre que quatre patients adultes sans distinction de sexe sont victimes d'ingestion de corps étrangers accidentels de plantes médicinales, perforant le tube digestif. Dans la série de Zhao Shen, 8% des malades victimes d'ingestion de corps étrangers avaient des anomalies du tractus gastro-intestinal : cancer de l'œsophage (33%), sténose œsophagienne (23.9%), diverticule (15.9%), post-gastrectomie (11.4%), hernie hiatale (10.2%) et achalasie (5.7%) [5].

Le diagnostic est habituellement facile et repose sur l'interrogatoire. L'ingestion corps étranger peut passer inaperçue, se révélant par des complications allant de la simple impaction au tableau foudroyant de perforation digestive [6]. Dans notre série, il s'agissait de morceaux de bois (écorces d'arbre, mélangés au bois). La comparaison avec la revue de littérature montre une prédominance (des arrêtes de poisson, les dentiers ou les esquilles, des fistules œso-vasculaires, des piles, des pièces de monnaie, des capuchons de stylos, des pions ou des jouets, corps étrangers alimentaires, des os, lames de rasoir, épingles, cure dents) [7]. Enfin le phénomène, de body bagger

syndrom, chez les trafiquants de drogue ingérant des paquets de cocaïne ou autre drogue. Les bézoards sont fréquents chez les sujets édentés ou présentant des anomalies anatomiques [8].

L'ingestion de corps étranger entraîne une douleur rétrosternale, une odynophagie, une dysphagie, une hypersialorrhée, des épigastalgies, des hémorragies digestives et parfois des vomissements pour les gros objets obstructifs [9]. Dans notre série, tous les malades étaient symptomatiques à l'admission.

Aucun bilan radiologique n'est nécessaire pour les impactions alimentaires non osseuses sans complications. L'ESGE (European Society of Gastrointestinal Endoscopy) recommande une simple radiographie pour localiser le CE, déterminer sa taille, son aspect et le nombre si l'objet est suspecté être radio-opaque ou dont la nature est méconnue. La tomодensitométrie est indiquée en cas de suspicion de complications pouvant nécessiter un traitement chirurgical [10]. Les radiographies standards effectuées chez nos malades ont retrouvé des pneumopéritoines. Aussi l'échographie réalisée chez nos malades a objectivé de perforation digestive et un épanchement péritonéal dans tous les cas. La nature exacte du corps étranger restait non identifiée, les données anamnestiques n'étaient pas contributives. Le transit œsogastroduodénal, actuellement, est de moins en moins utilisé dans le diagnostic de l'ingestion des corps étrangers, car surplombé par l'endoscopie [11]. La perforation peut intéresser tout le tube digestif avec une fréquence élevée quand le corps étranger a franchi l'estomac et arrive au niveau du grêle (15 à 30%) [6]. Dans notre série, le tube digestif était perforé.

Une attitude conservatrice est justifiée puisque la majorité des corps étrangers passent spontanément et sans complications dans 80 à 90% des cas [1]. Elle se base sur une surveillance radio-clinique rigoureuse. La stratégie thérapeutique dépend de la taille du corps étranger, de ses contours, du matériel le constituant, de la situation anatomique du blocage et de l'état du malade à l'admission. L'extraction par endoscopie haute thérapeutique ne représente que 3.5% de l'ensemble des endoscopies œsogastroduodénales [12]. La chirurgie est indiquée devant une complication aiguë à savoir une perforation digestive, une occlusion ou encore une lésion vasculaire hémorragique [13]. Dans notre série, tous les malades ont été opérés en urgence pour péritonite par perforation.

La mortalité liée à l'ingestion de corps étranger s'est considérablement réduite depuis l'amélioration de nouvelles techniques de prise en charge [14]. Nous n'avons pas enregistré de décès dans notre série. La surveillance médicale armée est nécessaire, quels que soient les corps étrangers tranchants, perforants car la morbidité reste élevée.

CONCLUSION

La survenue d'ingestion de corps étrangers est fréquente dans notre région. La perforation digestive accidentelle par ingestion de plante médicinale est récurrente. Quand

le tableau clinique est alarmant, une laparotomie d'urgence sera indiquée. La sensibilisation du grand public et surtout les tradipraticiens quant aux dangers engendrés par l'ingestion de corps étrangers, permet d'agir à l'étape de prévention. De façon générale, le pronostic dépend du type de l'objet ingéré, de son agressivité et du délai de prise en charge.

CONFLITS ET INTÉRÊTS

Absence de conflits et intérêts

RÉFÉRENCES

1. Letard J C, Gay G, Ponchon T, Napoléon B, Boyer J, Canard JM, Marchetti B. Les corps étrangers ingérés. *Acta Endoscopica*. 2004;34(4):627–629.
2. Hrabar D, Duvnjak M, Lerotic I, Tomasic V, Supanc V, Bilic B. Gastric foreign body. *Gastrointestinal endoscopy* 2006; 63, 3: 498–99
3. Haennig A, Bournet B, Jean-Pierre O, Buscail L. Conduite à tenir devant une ingestion de corps étrangers. *Hépatogastro & Oncologie Digestive*. 2011;18(3):249–257.
4. Nicolodi GC, Trippia CR, Caboclo MFF, Castro FGD, Miller WP, Lima RRD, Geraldo J. Intestinal perforation by an ingested foreign body. *Radiologia brasileira*. 2016;49(5):295–299.
5. Zhao-Shen L, Zhen-Xing S, Duo-Wu Z, Guo-Ming X, Ren-Pei W. Endoscopic management of foreign bodies in the upper-GI tract: experience with 1088 cases in China. *Gastrointestinal endoscopy* 2006; 64, 4 : 485-92
6. Balaj C, Ottenin MA, Gervaise A, et al. Scanner des perforations couvertes de l'intestin grêle: les 10 commandements. *Journées Francophones de Radiologie*. 2011
7. Heresbach D, Dray X, Bories E. Retrait des corps étrangers du tractus digestif supérieur chez l'adulte. *Acta Endoscopica*. 2017;47(5):236–237.
8. Piérard G E, Flagothier C, Quatresooz P, Piérard-Franchimont C. Granulomes à corps étrangers exogènes et endogènes. *EMC-Dermatologie-Cosmétologie*. 2005;2(4):170–176.
- 9- Bocquet N, Guillot L, Mougenot J. F, Ruemmele F. M, Chéron G. Hématémèse chez un enfant de 11 mois : un mode de révélation rare d'un corps étranger intragastrique. *Archives de Pédiatrie* 2005; 12 : 424–26
- 10- Pavlidis T.E, Marakis G. N, Triantafyllou A, Psarras K, Kontoulis T. M, Sakantamis A. K. Management Of ingested foreign bodies: How justifiable is a waiting policy? *The Internet Journal of Surgery* 2007; 9, 1
11. Hrabar D, Duvnjak M, Lerotic I, Tomasic V, Supanc V, Bilic B. Gastric foreign body. *Gastrointestinal endoscopy* 2006; 63, 3: 498–99
- 12- Ali F. E, Al-Busairi W. A, Esbaita E. Y, Al-Bustan M. A Chronic perforation of the sigmoid colon by foreign body. *Current Surgery* 2005; 62, 4: 419–22
13. Monat S, Barouk J, Marc LE. Prise en charge des corps étrangers du tractus digestif supérieur. *Hépatogastro & Oncologie Digestive*. 2001;8(3):179–87.
14. Lefriekh R, Aisse L, Louzi A, Ridai M, Zerouali N. O. Ingestion de corps étrangers. *Revue Marocaine de Médecine et Santé* 2003; 20, 02 : 52-57