



## Cas Clinique

# Artère Pulmonaire Rétrotrachéale chez un Enfant Malien : à Propos d'un Cas

## *Pulmonary artery sling in a Malian child: a case report*

Diarra B<sup>1</sup>, Sidibe N<sup>1</sup>, Dembele B<sup>2</sup>, Cisse MS<sup>3</sup>, Hamidou Oumar BA<sup>1</sup>, Camara H<sup>1</sup>, Diakité CO<sup>4</sup>, Sangaré B<sup>1</sup>, Dakouo RM<sup>1</sup>, Sogodogo A<sup>1</sup>

### RÉSUMÉ

L'artère pulmonaire gauche étant une maladie cardiovasculaire congénitale rare, les difficultés de diagnostic posent souvent des problèmes de prise en charge rapide. Le pronostic à long terme, en fonction du diagnostic et du traitement de certains symptômes chez les nouveaux patients, devrait nous permettre de procéder à des examens supplémentaires pour une prise en charge rapide et efficace.

### ABSTRACT

The left pulmonary artery sling is a rare congenital cardiovascular disease, diagnostics difficulties often pose problems of rapid management. The long-term prognosis depending on the diagnosis and treatment certain symptoms in new patients should allow us to carry additional examinations for rapid and effective management.

- (1) CHU Gabriel Toure;
- (2) CHU POINT G
- (3) DCSSA
- (4) Clinique Pasteur;

#### Auteur correspondant :

Dr Diarra Boubacar

Adresse e-mail : [docdiarra@yahoo.fr](mailto:docdiarra@yahoo.fr)

Boite postale :

Tel:(00223 )66716740

**Mots-clés :** Artère pulmonaire rétro pulmonaire rétro trachéale, Stridor, Détresse respiratoire

**Keywords:** Pulmonary artery sling Stridor, Respiratory distress

## INTRODUCTION

L'artère pulmonaire gauche rétro-trachéale est une cause rare de la compression vasculaire de la trachée soit 3% de toutes les compressions trachéales extrinsèque selon Landing [1].

Wells et Landing [2] ont établis une classification en deux types en fonction de la hauteur de la carène et de l'anatomie de l'arbre bronchique (Figure 1):

Type 1 : Carène au niveau des vertèbres T4-T5 respect de l'anatomie trachéo-bronchique

Type 2 : Carène au niveau de T5-T6, augmentation de l'angle de bifurcation bronchique, et anomalie des angles fermés entre l'axe du rachis et les bronches souches.

Cette anomalie réalise une fronde vasculaire (Vascular sling) à l'origine de la plus sévère des compressions trachéales. Le plus souvent, les signes fonctionnels sont précoces et commencent pendant la première semaine de la vie. Ils sont sévères et dans les formes classiques

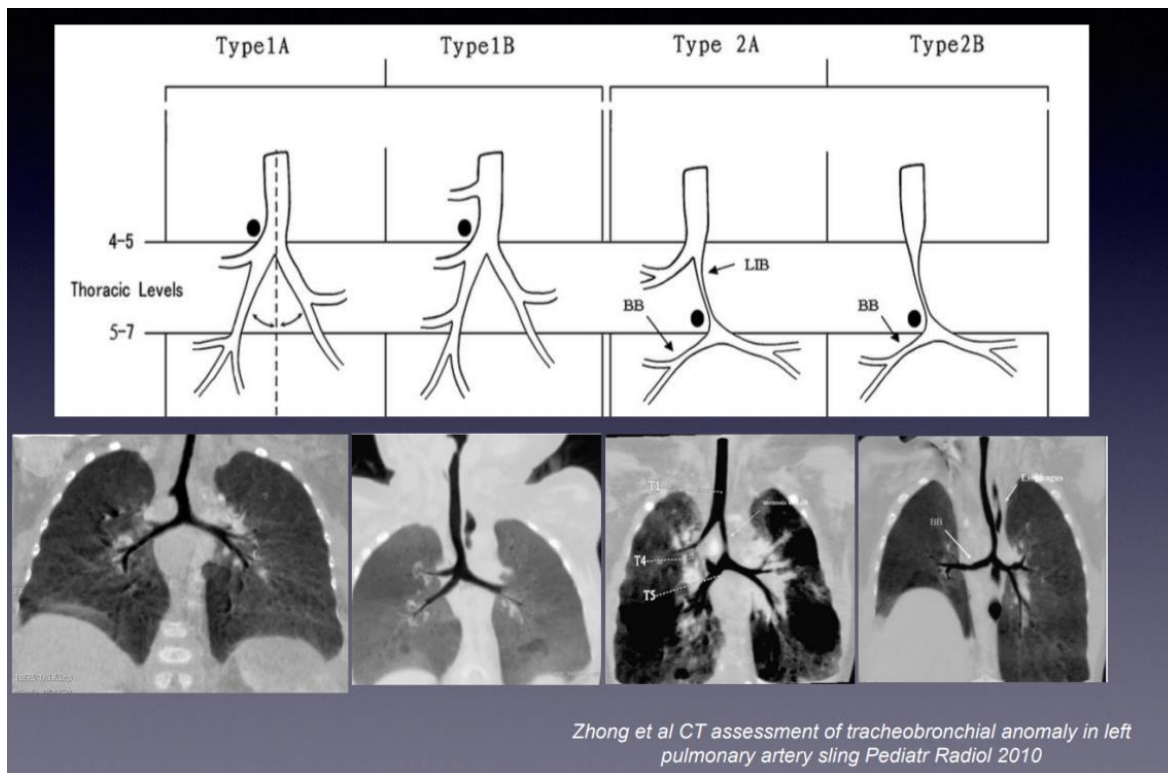
aboutissent souvent à la mort dans les six premiers mois [3]. L'élément le plus caractéristique est le stridor qui est souvent expiratoire. S'y associent de la dyspnée, parfois des crises asphyxiques, une cyanose intermittente et des infections pulmonaires à répétition [3]. Le problème diagnostic est double: Reconnaître la compression trachéale, la rapporter à sa cause.

## OBSERVATION

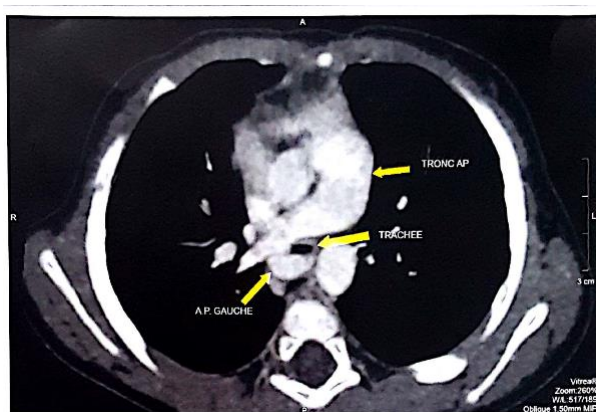
Nourrisson de sexe masculin, sans antécédents ni facteurs de risque particuliers. A dix mois de vie a été vu en consultation pédiatrique pour un stridor sans autres manifestations cliniques associées. Devant la persistance du stridor et surtout l'association d'une dyspnée paroxystique il a été hospitalisé aux urgences pédiatriques. L'évolution au cours de son hospitalisation a été marquée par une perte de connaissance sans convulsions, notion d'arrêt cardiaque récupéré. Dans l'examen physique nous avons retrouvé seulement une tachycardie à 130 bpm, le reste de l'examen

était sans particularité. La radiographie du thorax et l'échographie doppler cardiaque étaient normales selon leurs comptes rendus. Un avis ORL a été demandé et a conclu au diagnostic de laryngomalacie suite à une fibroscopie nasopharyngée. Avant la réalisation d'un éventuel geste chirurgical et surtout devant la gravité des symptômes, un angioscanner thoracique a été demandé et

réalisé (Figure 2), et a montré une artère pulmonaire gauche prenant naissance à partir de l'artère pulmonaire droite (Figure 3), décrivant un trajet rétro trachéal, comprimant partiellement la trachée correspondant au type IB de la classification de Wells et Landing.



**Figure 1:** Classification de Wells et Landing

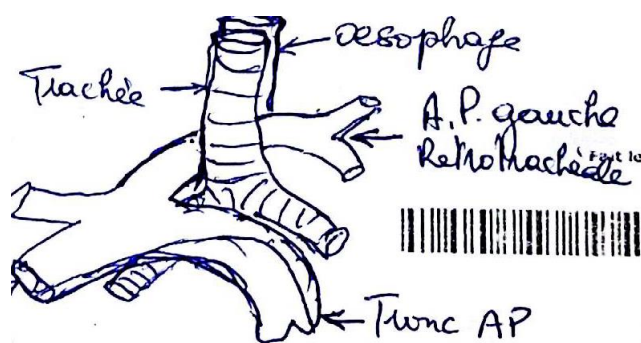


**Figure 2:** Image angio- scanner thoracique de l'artère pulmonaire rétro trachéale

communicants [4]. Elle est due à l'échec de la formation du 6<sup>ème</sup> arc aortique gauche, qui donne naissance à la portion proximale de l'artère pulmonaire gauche [5]. Cette anomalie survient précocement aux environs de la cinquième semaine gestationnelles [5]. L'artère pulmonaire naît soit de l'artère pulmonaire droite, soit de la portion moyenne du tron l'artère pulmonaire [6]. Elle passe le long du bord droit de la trachée, au niveau de la bifurcation trachéale; ensuite elle se dirige, entre la trachée et l'œsophage, vers le poumon gauche [5]. Elle comprime ainsi la partie supérieure de la bronche souche droite à son origine, ainsi que le bord postérieur de la trachée [6].

**DISCUSSION**

C'est heureusement une malformation rare [3]. L'origine embryologique n'est pas totalement élucidée, l'hypothèse la plus probable est celle d'une agénésie de l'artère pulmonaire gauche avec une suppléance de la vascularisation pulmonaire par l'artère pulmonaire droite, les bourgeons pulmonaires ayant des plexus vasculaires



**Figure 3:** Représentation schématique du scanner du patient montrant la compression trachéale

Une radiographie thoracique de face peut suggérer le diagnostic en montrant une déviation de la trachée inférieure vers la gauche, un élargissement du hile droit, un petit hile gauche légèrement décalé caudalement, une hyperinflation ou une atelectasie du poumon secondaire à la compression de la bronche souche droite [5]. Dans notre cas d'observation la radiographie thoracique de face standard n'a pas permis d'établir le diagnostic. L'angioscanner thoracique est la modalité d'imagerie de choix, par des reconstructions volumiques et tridimensionnelles, il permet de confirmer le diagnostic [5]. Effectivement la réalisation d'un angioscanner thoracique a permis le diagnostic de l'artère pulmonaire gauche rétro-trachéale dans notre cas d'observation et sortir de l'impasse diagnostic. L'IRM est également performante pour le diagnostic de cette anomalie mais ne permet une analyse autant précise que le scanner concernant l'arbre bronchique [2]. Il ne faut pas oublier de détecter une éventuelle anomalie cardiaque associée, bien qu'en pratique ce rôle est laissé à l'échocardiographie.

Le traitement est uniquement chirurgical. Dans les cas où seule la compression vasculaire est responsable d'une sténose trachéale, la technique consiste à réimplanter l'artère pulmonaire en avant de la trachée, sans geste sur l'arbre trachéobronchique [6]. Ce traitement chirurgical n'est pas anodin, et présente un taux de mortalité per et post opératoire non négligeable, notamment en cas d'anomalie trachéobronchique ou cardiaque associée [6].

Le pronostic reste mauvais car 90% des patients sont symptomatiques. L'évolution naturelle dans ce cas est extrêmement sombre, avec une mortalité à 90% [4].

## CONCLUSION

L'artère pulmonaire gauche rétro-trachéale est une pathologie vasculaire congénitale très rare, dont le pronostic est très souvent sombre et cela malgré une prise en charge chirurgicale correcte. L'angioscanner reste la technique radiologique de choix pour un diagnostic rapide et précis.

## RÉFÉRENCES

- 1- Landing BH, Dixon LG. Congenital malformations and genetics disorders of the respiratory tract (Larynx, trachea, bronchi, and lungs). *Am Rev Resp Dis* 1979; 120:151-77
- 2- Eichhom J, Fink C., Bock M., Delorm S., Brockmeier K., Ulmer HE. Time-resolved three-dimensional magnetic resonance angiography for assessing a pulmonary artery sling in a pediatric patient. *Circulation*.2002; 106: e61-e62.
- 3- Contro.S, Miller.R, White H et al. Branchial obstruction due to pulmonary artery anomalies. I.Vascular sling. *Circulation* 1958 ;17: 418.
- 4- Collins II R.T., Weinberg P.M., Ewing S., Fogel M. Pulmonary artery sling in an asymptomatic 15-year-old boy. *Circulation*. 2008; 117: 2403-2406.
- 5- Sadik Zbair, Amina Mouffak, Siham Salam, Kamilia Chbani, Salma Faiq, Bouchra Slaoui: Cause rare de dyspnée sifflante chez l'enfant : l'artère pulmonaire gauche rétro-trachéale. *Revue marocaine de santé publique* 2019 ; vol .6 N°9 (2019)
- 6- Becker AE, Becker MJ, Edwards JL. Congenital anatomic potentials for subclavian steal chest. 1971;60:4
- 7- Fiore AC, Brown JW, Weber TR, Turrentine MW. Surgical treatment of pulmonary artery sling and tracheal stenosis. *Ann Thorac Surg*. 2005 Jan; 79(1): 38-46; discussion 38-46.