



## Article Original

## Profil Évolutif de la Limboconjonctivite Endémique des Tropiques à l'Hôpital Gynéco-Obstétrique et Pédiatrique de Yaoundé

### *Evolution of tropical endemic limboconjunctivitis at the Yaounde Gynecologic and Pediatric Hospital*

Nomo AF<sup>1,2</sup>, Ohandja C<sup>1</sup>, Akono Zoua ME<sup>1,3</sup>, Nanfack NC<sup>1,2</sup>, Mvilongo TC<sup>1,3</sup>, Malla EG<sup>2</sup>, Koki G<sup>1,4</sup>, Epée E<sup>1,3</sup>, Ombgwa EA<sup>1</sup>, Bella AL<sup>1,2</sup>

## RÉSUMÉ

**Introduction.** La limbo-conjonctivite endémique des tropiques (LCET) est une kérato-conjonctivite allergique récidivante du jeune enfant qui s'améliore après la puberté mais peut persister. Le but de cette étude était de déterminer le profil évolutif de la LCET dans notre pratique. **Méthodologie.** Étude longitudinale descriptive menée dans l'unité d'ophtalmologie de l'Hôpital Gynéco-Obstétrique et Pédiatrique de Yaoundé. Tous les dossiers de LCET reçus de janvier 2011 à décembre 2019 avec un recul d'au moins deux ans de suivi ont été recensés. Les patients qui ont accepté de participer après appel téléphonique ont été inclus de janvier à mai 2021. Les variables d'étude étaient : âge, sexe, acuité visuelle (AV), caractéristiques de la LCET selon Diallo, pronostic fonctionnel et anatomique en post puberté (plus de 15 ans). **Résultats.** Au total, 30 patients (60 yeux) ont été étudiés. Le sex-ratio était de 2. La moyenne d'âge était de 15 ans  $\pm$  9ans. Initialement, le prurit était le maître symptôme (96,7%). Après un recul moyen de cinq ans, l'AV était utile chez tous les patients (100%) et la LCET stade 2 plus représentée (60%). Le nombre moyen de récurrences était de trois. Les patients post pubertaires ont eu une amélioration anatomique dans 56.7% des cas et une aggravation dans 10% des cas. **Conclusion.** Notre travail confirme l'amélioration post pubertaire globale de la LCET, nonobstant quelques formes graves de pronostic péjoratif pour la fonction visuelle.

1. Faculté de Médecine et des Sciences Biomédicales de Yaoundé  
2. Hôpital Gynéco-Obstétrique et Pédiatrique de Yaoundé  
3. Hôpital Central de Yaoundé  
4. Hôpital Militaire de Région n° 2 à Douala

## Auteur correspondant :

Nomo Arlette Francine  
Hôpital Gynéco-Obstétrique et Pédiatrique de Yaoundé  
Email :  
[nomoarlette2011@yahoo.fr](mailto:nomoarlette2011@yahoo.fr)  
BP 2174 Yaoundé

**Mots-clés:** LCET, limbo-conjonctivite, Afrique ; puberté

**Keywords:** LCET, limbo-conjonctivitis, Africa ophthalmology, puberty

## ABSTRACT

**Introduction.** Tropical endemic limbo-conjunctivitis (TELC) is a recurrent allergic kerato-conjunctivitis in young children which improves after puberty but may persist. The aim of this study was to determine the evolution of TELC in our setting. **Methodology.** This was a longitudinal descriptive study conducted in the ophthalmology unit of the Yaoundé Gynecologic-Obstetric and Pediatric Hospital. All TELC files received from January 2011 to December 2019 with a follow-up of at least two years of follow-up were identified. Patients who agreed to participate after a phone call were included from January to May 2021. The variables of interest were: age, sex, visual acuity (VA), TELC classification according to Diallo, functional and anatomical prognosis in post puberty (more than 15 years). **Results.** A total of 30 patients (60 eyes) were recruited. The sex ratio was 2. The average age was 15  $\pm$  9 years. Initially, pruritus was the main symptom (96.7%). After an average follow-up of five years, VA was useful in all patients (100%) and TELC stage 2 was the most frequent stage (60%). The mean number of recurrences was three. Postpubertal patients had anatomical improvement in 56.7% of cases and worsening in 10% of cases. **Conclusion.** Our study confirms the overall postpubertal improvement of TELC, except some serious forms with poor prognosis of visual function.

## INTRODUCTION

La limbo-conjonctivite endémique des tropiques (LCET), est le terme proposé par Diallo pour désigner une kérato-conjonctivite allergique ou un catarrhe printanier en milieu tropical, étant donné la forme particulière de l'affection très fréquemment rencontrée chez l'enfant âgé de 0 à 15 ans. Elle est appelée conjonctivite printanière ou kérato-conjonctivite vernale (VKC) sous d'autres cieux.

Elle revêt sous les tropiques des caractères particuliers ou aspects endémiques. C'est une pathologie que l'on retrouve dans les régions chaudes, humides et poussiéreuses [1].

Quelques études ont été menées sur sa prévalence dans certaines régions du globe. Au Congo, Chengé et al en 2003 retrouvaient une prévalence de la LCET de 32.9%,

**POINTS SAILLANTS****Ce qui est connu du sujet**

La LCET est une pathologie allergique de l'enfant qui peut s'améliorer après la puberté ou persister.

**La question abordée dans cette étude**

Déterminer le profil évolutif de la LCET à Yaoundé.

**Ce que cette étude apporte de nouveau**

Plus de la moitié des patients post pubertaires ont eu une amélioration anatomique tandis qu'1/10<sup>ème</sup> ont une aggravation dans 10%.

**Les implications pour la pratique, les politiques ou les recherches futures.**

Le suivi doit être rigoureux, afin de dépister et prendre en charge les cas d'aggravation.

L'âge moyen des patients était de 6,4 ans (extrêmes de 5 mois à 15 ans), il n'y avait pas de différence entre les deux sexes. Le signe clinique majeur était le prurit (86%), suivi de la rougeur (51%), la couleur brunâtre de la conjonctive (48%) et le larmoiement (48%)[2].

Au Cameroun, la prévalence de la LCET varie selon les auteurs de 17,8% à 31,55%, le sexe masculin est prédominant et la moyenne d'âge varie de 6,5 à 8,24 ans [3-5]. Epée et al en 2016 à Yaoundé, retrouvaient qu'il y'avait une recrudescence des crises en saison sèche (93 %). La poussière (49 %) et l'exposition au soleil (43 %) constituaient des facteurs aggravants [3].

Outre les facteurs environnementaux et allergiques, d'autres facteurs pourraient être incrimines. C'est ainsi que Domgang Noche en 2017 et Ombwa en 2018 retrouvaient dans leurs études respectives qu'un patient sur 4 était infecté par les parasites intestinaux, sans influence sur la survenue ou l'évolution de cette pathologie [4,6].

De nombreux auteurs s'accordent sur le fait que la LCET disparaît après la puberté, soit après l'âge de 15 ans. Telle n'est pas l'observation dans notre pratique où la LCET persiste chez certains patients post-pubertaires. Ainsi, dans le but de mieux appréhender cette pathologie, nous nous sommes proposé d'en étudier le profil évolutif parmi nos patients.

**MÉTHODOLOGIE**

Nous avons mené une étude transversale et descriptive à collecte de données rétrospective et prospective dans l'unité d'ophtalmologie de l'Hôpital Gynéco-Obstétrique et Pédiatrique de Yaoundé. Elle s'est étalée sur une période rétrospective de janvier 2011 à décembre 2019 (9 ans) et prospective de 4 mois allant de Janvier à Mai 2021. Nous avons recensé dans nos archives les dossiers de patients de tous âges présentant une LCET avec un recul d'au moins deux ans de suivi de la pathologie puis nous les avons contactés par appel téléphonique. Ceux qui avaient répondu à l'appel téléphonique et accepté de participer à l'étude avaient été inclus.

Les variables étudiées étaient : l'âge, le sexe, les antécédents ophtalmologiques, les symptômes, mesure de l'acuité visuelle (AV), les caractéristiques de la LCET selon la classification de Diallo, les types d'amétropies,

les modalités de traitement, le délai de suivi, les récurrences, le pronostic fonctionnel et anatomique de tous les patients en particulier des post pubertaires. Pour obtenir ces variables, nous relevons les données des examens ophtalmologiques complets documentées dans les dossiers et après notre réévaluation. Puis, nous notons le pronostic fonctionnel et anatomique chez tous les patients en particulier ceux en post puberté (plus de 15 ans).

La LCET était classifiée en 4 stades de gravité selon Diallo allant du stade 1 à 4. Nous avons utilisé la CIM11 de l'OMS pour catégoriser les acuités visuelles des patients notamment « acuité visuelle utile » pour toute AV  $\geq 5/10^e$  ; l'évolution anatomique (selon Diallo) et fonctionnelle (en fonction de la gravité des symptômes) étaient classées en : amélioration, stabilisation et aggravation.

Pour réaliser cette étude, nous avons obtenu les clairances éthiques institutionnelles et la confidentialité des patients a été respectée. Une autorisation parentale était nécessaire pour l'examen des jeunes patients. Les données recueillies étaient analysées grâce au logiciel IBM-SPSS version 25.0 et le test du khi-carré utilisé. Une valeur  $p < 0,05$  était considérée comme statistiquement significative.

**RÉSULTATS****Caractéristiques sociodémographiques**

Nous avons recensé 197 dossiers de LCET et retenu 30 patients (60 yeux) qui avaient accepté de participer à l'étude après appel téléphonique. Le sexe masculin était le plus représenté, soit 66,7% (n=20) avec un sex-ratio H/F de 2,0. La moyenne d'âge était de  $15 \pm 9$  ans avec des extrêmes de 3 ans et 44 ans. La tranche d'âge la plus représentée était celle des plus de 15 ans à 50% (n=15) (Tableau I). Tous les patients résidaient en zone urbaine. Notre population était composée de 28 élèves et étudiants (93,4%), d'un commerçant et d'une ménagère.

**Tableau I : répartition des patients en fonction des tranches d'âges lors de la réévaluation**

Tranches d'âges(années)	Effectifs	Fréquences (%)
< 5	2	6,67
[5-10[	8	26,66
[10-15]	5	16,67
>15 ans	15	0,50
Total	30	100

**Données cliniques documentaires**

Le prurit était le motif de consultation le plus récurrent avec 96,7% de plaintes, suivi de la rougeur des conjonctives 80% selon le Tableau II. Les antécédents retrouvés étaient le port de correction optique par 19 (soit 63,3%) patients, dont seuls quatre les arboraient encore au moment de l'étude. Une notion d'allergie était retrouvée chez 17 (56,7%) patients.

A l'examen clinique initial, Vingt-six patients soit 52 yeux avaient une vision utile ( $>5/10^e$ ) lors de la mesure de l'acuité visuelle de loin sans correction. Elle n'a pas pu être faite chez 4 patients dû à leur très jeune âge, ils avaient une bonne poursuite oculaire.

**Tableau II : répartition des motifs de consultation des patients**

Motifs de consultation	Effectifs	Fréquences (%)
Prurit	29	96,7
Rougeur conjonctivale	24	80
BAV	16	53
Photophobie	6	20
Larmoiement	3	10,0
Sécrétion	1	3,3

La PIO initiale moyenne était normale à  $15.1 \pm 2.1$  mm Hg ; avec des extrêmes de 10mm Hg et 20 mm Hg. Selon la classification de Diallo ,36 yeux (60%) étaient au stade 2 et 24 (40%) au stade 3. Les stades 1 et 4 n'étaient pas observés. Les signes cliniques les plus retrouvés étaient le signe palpébral ou hyperlaxité palpébrale (100%) , les papilles tarsales dans 55 yeux (91,7%) et une collerette périlimbique dans 47 yeux (78,3%) selon le tableau III.

**Tableau III : répartition des signes cliniques de la LCET en fonction des yeux**

Signes cliniques	Effectifs	Fréquences (%)
Signe palpébral	60	100
Papilles tarsales	55	91,7
Collerette périlimbique	47	78,3
Grains de Trantas	22	36,6
Migration pigmentaire	18	30
Kératite ponctuée superficielle	7	11,6

S'agissant de la réfraction, des 23 patients ayant bénéficié d'une mesure objective, l'hypermétropie était prédominante à 58,7% (n=27 yeux) (**Tableau VI**).

**Tableau IV : répartition des différentes amétropies**

Types d'amétropies	Effectifs (yeux)	Fréquence (%)
Hypermétropie	19	41,3
Astigmatisme hypermétropique	8	17,4
Myopie	3	6,5
Astigmatisme myopique	4	8,7
Astigmatisme mixte	12	26,1
Total	46	100,0

Pour la prise en charge, l'association de collyres antiallergiques + corticoïdes (36,7%) était la plus prescrite. Aucun médicament par voie générale n'a été ordonné.

**Données du suivi et des récidi ves**

Le suivi moyen était de cinq ans avec des extrêmes de 2 ans et 10 ans. La majorité des patients avait respecté leur premier rendez-vous de suivi soit 21 patients (70%) contre 9 patients (30%).

Le nombre moyen des récidi ves était de trois avec des extrêmes de zero et 8 récidi ves. Seize patients (53,3%) avaient consulté à l'HGOPY au cours des récidi ves contre 14 patients (46,7%) qui l'ont fait ailleurs.

**Caractéristiques cliniques après nouvelle évaluation**

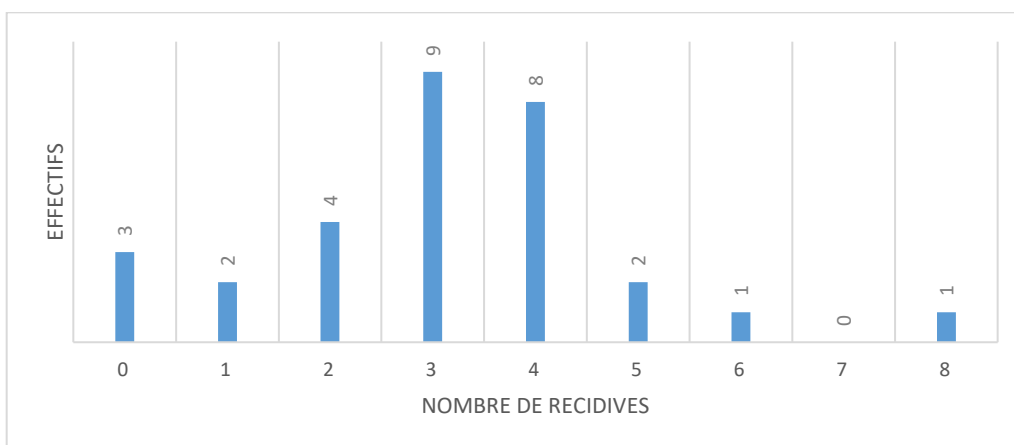
La photophobie était le signe fonctionnel le plus retrouvé (90%), suivie du prurit (60%), ces signes fonctionnels sont regroupés dans le Tableau V.

**Tableau V : fréquence des signes fonctionnels lors du suivi des patients**

Symptômes	Effectifs	Fréquences (%)
Photophobie	27	90
Prurit	18	60
Rougeur conjonctivale	13	43,3
Larmoiement	8	26,7
Sécrétion	5	16,7
Baisse acuité visuelle	4	13,3

L'AVL sans correction était mesurable chez 28 patients soit 56 yeux, tous avaient une vision utile ( $\geq 5/10^e$ ) . Les patients (02) d'un jeune âge dont l'acuité visuelle de loin n'était pas quantifiable par les échelles, avaient une poursuite oculaire effective. La PIO moyenne était de  $13.2 \pm 2.4$ mmHg avec des extrêmes de 10.3 mm Hg et 20 mm Hg.

Tous les stades de la LCET étaient retrouvés et le stade 2 était prédominant dans 37 yeux (61,7%) au Tableau VI. On a retrouvé un pannus cornéen dans 3 yeux. Le fond d'œil était normal chez tous les patients avec une excavation  $\leq 0,3$ .



**Figure 1 : distribution du nombre de récidi ves**

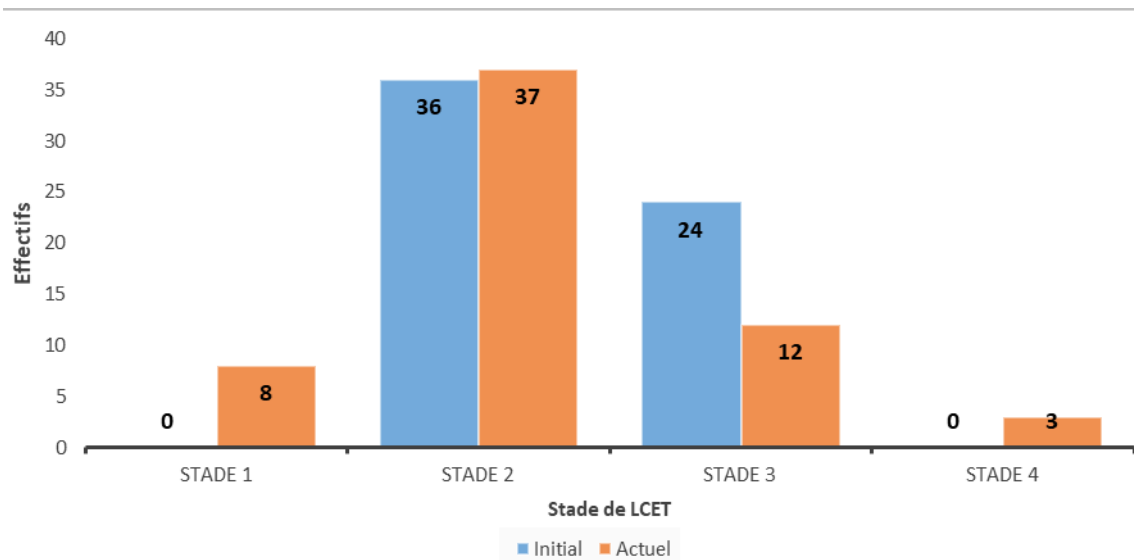


Figure 2 : Répartition des yeux en fonction du stade initial et nouvelle évaluation de la LCET

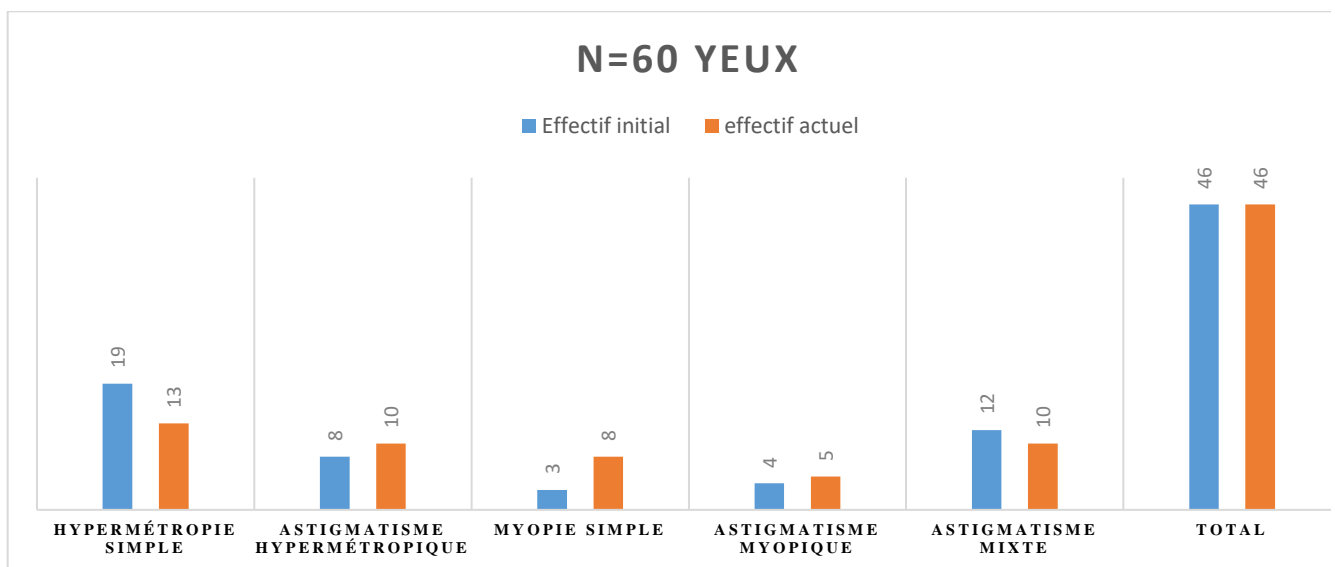


Figure 3: répartition des yeux en fonction des différentes amétropies

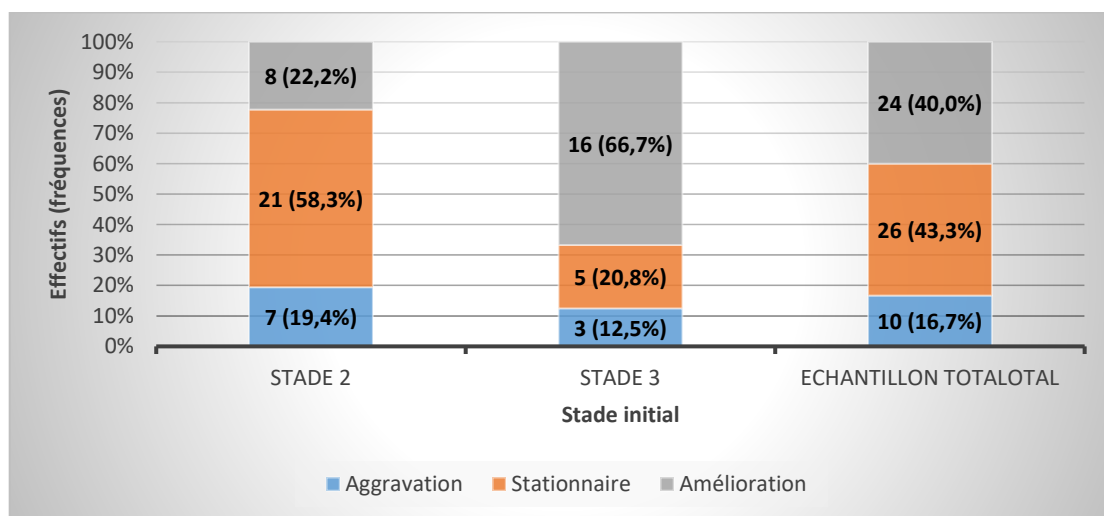


Figure 4 : évolution anatomique de la LCET globale lors de la réévaluation

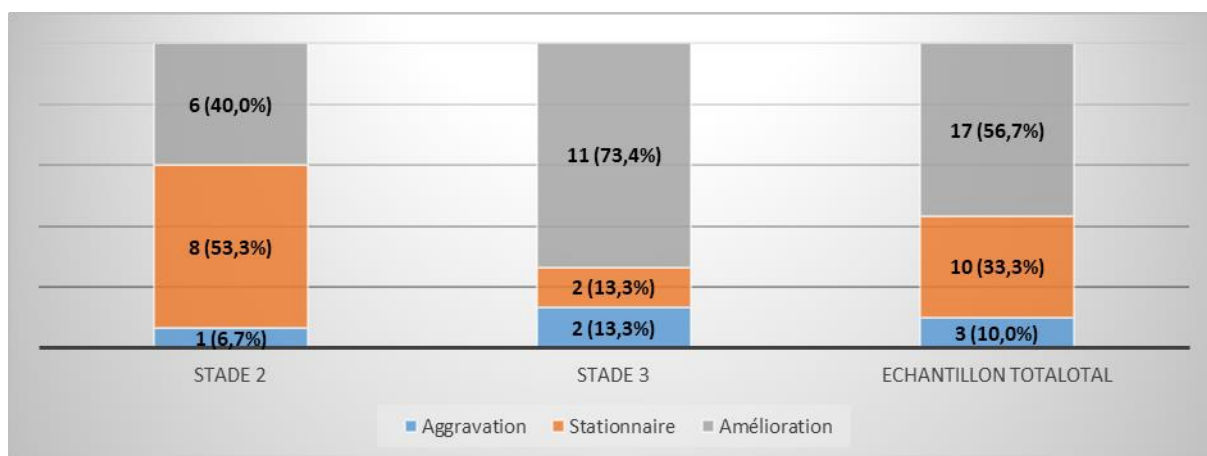


Figure 5 : évolution anatomique chez les patients post pubertaires

Tableau VI : corrélation entre la tranche d'âge et l'évolution anatomique

Tranches d'âges		Pronostic				p-valeur
		Aggravation	Stationnaire	Amélioration	Total	
≤ 15 ans	Effectifs	7	16	7	30	0,028
	Fréquences (%)	23,3	53,3	23,3	100,0	
>15 ans	Effectifs	3	10	17	30	
	Fréquences (%)	10,0	33,3	56,7	100,0	

Après réévaluation, l'hypermétropie était l'amétropie la plus fréquente (50%) figure 3.

**Evolution globale des yeux**

L'acuité visuelle n'était pas altérée avec le temps (100% d'acuité utile), soit une évolution fonctionnelle bonne. Nous avons observé une évolution anatomique favorable avec une stabilité chez 43,3% d'yeux et une amélioration chez 40%.

**Evolution des patients post pubertaires**

Le groupe post pubertaire comportait 15 patients (30 yeux). Leur évolution fonctionnelle était bonne (100% d'acuité utile). L'évolution anatomique était stationnaire chez 33,3%, en amélioration chez 56,7% et une aggravation était observée chez 10%.

**Corrélation**

Il existe un lien entre l'âge et l'évolution anatomique (p=0,028).

**DISCUSSION**

**Caractéristiques socio-démographiques et épidémiologiques**

Dans notre série, le sexe masculin était le plus représenté (66,7%) avec un sex ratio de 2. Dans la littérature, il est rapporté que cette pathologie touche fortement le jeune garçon [4,7, 8]. Dahan et al en Afrique du sud [9] suggéraient que le fait que les petits garçons passent plus de temps à jouer à l'extérieur que les petites filles seraient la cause de la prédominance masculine de la LCET.

Koki G et al au Cameroun [5] en 2011 rapportaient une moyenne d'âge de 6,5 ans. Dans notre étude, les patients sont vus après un suivi d'au moins deux ans sur 10 ans d'où une moyenne d'âge de 15 ans. Alors que dans l'étude de Koki, les patients âgés de plus de 15 ans étaient exclus.

Sur le plan immunologique, Alemayehu et al [11] en l'Ethiopie, trouvaient qu'un contact étroit avec un animal, une exposition à la poussière et des antécédents personnels d'allergie systémique étaient indépendamment associés à la kérato-conjonctivite vernale.

**Données cliniques documentaires de la LCET**

Dans notre série comme dans la littérature, le prurit était le maître symptôme (96,7%) suivi de la rougeur conjonctivale (80%), confortant l'idée du caractère allergique de cette pathologie [1,5]. Selon Diallo, la LCET est classée par gravité croissante en quatre stades [1]. Nos patients étaient aux stades 2 (58,3%) et 3 (41,7%). Nos résultats sont similaires à ceux d'Ongbwa et al au Cameroun [4]. Par contre, ce résultat contraste avec celui de Koki et al [5] qui trouvaient le stade 1 plus représenté. Cette différence pourrait s'expliquer par le lieux d'étude et les méthodologies de chaque étude. En effet, l'étude de Koki était réalisée dans les zones chaudes du Nord Cameroun où la consultation serait précoce.

S'agissant de la réfraction de nos patients, l'hypermétropie était la plus retrouvée tout comme dans la série d'Eballé et al dans le même milieu [12]. D'une manière générale au Cameroun, l'hypermétropie et l'astigmatisme hypermétropique sont les amétropies les plus fréquentes d'après Ebana Mvogo C et al [13].

**Suivi et récurrences**

La LCET a un caractère per annuel, récidivant, ce qui a pour conséquence les consultations fréquentes pour les plus compliants et l'automédication pour les autres. Le suivi régulier relève parfois d'un véritable défi. La majorité de nos patients (70%) a respecté leurs premiers rendez-vous. Pour Sacchetti et al [15] en Italie, tous les patients respectaient leurs premiers rendez-vous de suivi dans la forme caucasienne. On s'attendrait à 100% dans

notre étude mais dans notre contexte après l'atténuation des signes et symptômes observés par les parents, ces derniers ne voient plus l'intérêt d'aller aux rendez-vous de suivi.

Sacchetti et al [15] ont trouvé une moyenne de 3,5 récurrences par an dans leur série. Ce résultat est similaire au nôtre. Tout Comme dans leur étude, nos patients étaient toujours exposés aux facteurs déclenchants tels que les rayons de soleil et le climat chaud.

Nous avons identifié 53,3% des patients qui avaient fait leur suivi hors de l'HGOPY ; nous pensons que le caractère récidivant de cette pathologie peut être déroutant pour les parents car pour eux la récurrence de la maladie serait synonyme d'inefficacité du traitement. D'où le rôle très important de l'éducation thérapeutique.

### Caractéristiques cliniques de la LCET lors de la réévaluation

Les rayons de soleil font partie des facteurs incriminés dans la réaction allergique d'après Diallo et al [1]. Ceci pourrait expliquer la persistance de la photophobie dans le cours évolutif de la maladie. C'est le cas dans notre étude où elle représentait 90% des plaintes suivie par le prurit (60%). L'examen actuel des patients a objectivé tous les quatre stades de la LCET avec des pourcentages respectifs du stade 1 au 4 de 13,3 %, 60%, 21,7% et 5%. Nous avons constaté que le nombre d'yeux initialement au stade 3 avait diminué avec le passage de certains au stade 4.

Hall et al [10] précisaient que le traitement de la LCET dépendait des symptômes et de la gravité de la maladie, une association d'antiallergiques aux corticoïdes serait bénéfique. Esposito et al [14] en Suisse indiquaient l'importance des anti-inflammatoires non stéroïdiens dans la prise en charge en phase aigüe de la kérato-conjonctivite vernale. Le traitement optique par le port continu de la correction optique a été préconisé à la majorité des patients de la série. Les verres correcteurs protègent contre les rayonnements lumineux, les poussières et contribuent à minimiser les symptômes relatifs au vice de réfraction sous-jacent.

### Evolution

#### Évolution fonctionnelle

Nous n'avons pas observé de dégradation de la fonction, tous avaient plus de 5/10<sup>e</sup>. Ce résultat se rapproche de celui de Madar et al [16] qui retrouvaient plus de 95% de patients avec une acuité visuelle supérieure à 3/10<sup>e</sup> [17]. Mais il contraste avec celui de Cheng et al en RDC [2] qui ont trouvé un cas de cécité chez un patient de 15 ans avec un kératocône. Dohvoma et al retrouvaient également la cécité chez un patient de 42 ans qui présentait une forme grave de LCET avec opacités cornéennes [18]. Dans de rares cas, la LCET peut entraîner la cécité, complication majeure par atteinte cornéenne ou par effets secondaires de la corticothérapie. Jusqu'à 10 % des patients développent des ulcères de la cornée, pouvant entraîner une perte visuelle, ce chiffre est sans doute plus élevé dans les pays chauds. D'autres patients constatent une gêne visuelle due à un glaucome ou une cataracte ou encore un pannus cornéen très étendu [10]

Dans notre série aucun patient n'avait une pathologie ophtalmologique cécitante associée.

#### Evolution anatomique

Lors des crises de LCET d'après Diallo et al [1], il se produit un remodelage de l'architecture histologique conjonctivale avec la formation de papilles, de follicules, et de grains de Trantas. Ce phénomène est aussi observé dans la forme caucasienne tel que décrit par Vichyanond et al [19]. Dans notre série nous avons constaté que tous les yeux présentaient le signe palpébral décrit par Bella [20], des papilles et le nombre d'yeux présentant les grains de Trantas n'avait pas varié par rapport au nombre initial ; ainsi ces patients seraient en crise aigüe pendant leur réévaluation. De nombreux yeux sont restés stationnaires (43,3%) et majoritairement au stade 2 (58,3%), d'autres se sont améliorés (40%) et sont passés au stade inférieur ce qui nous permet de dire qu'avec le temps le pronostic clinique de la LCET est favorable.

D'après Hall [10], la maladie touche les enfants âgés de trois à seize ans, mais elle peut également se manifester à un plus jeune âge et perdurer à l'âge adulte et dans la majorité des cas, les symptômes disparaissent au moment de la puberté. Dans notre série, les patients de plus de 15 ans avaient une forte tendance à l'amélioration (p=0,028); cependant trois (10%) sur trente avaient fait des récurrences vers des formes graves (stade 4).

La limite relevée était la petite taille de notre échantillon due au refus de nombreux patients d'honorer aux rendez-vous après appels par peur de contamination au Covid 19.

### CONCLUSION

Dans notre étude, la LCET touche essentiellement le garçon. Avec un recul moyen de cinq ans, nous avons observé que la moyenne de récurrences était de trois, le stade 2 de la classification de Diallo était le plus représenté. Les pronostics fonctionnel et anatomique étaient favorables. Les patients de plus de 15 ans ont vu leur maladie régresser pour plus de la moitié des cas et une aggravation a été notée dans 10%. Il est indispensable d'améliorer le conseil aux parents d'enfants atteints de LCET et même aux grands enfants car c'est une pathologie qui peut persister avec l'âge et détériorer la qualité de vie.

### Contribution des auteurs

Pr Bella Assumpta Lucienne : choix du titre de ce travail  
 Dr Nomo AF : sélection et examen des patients , rédaction de l'article  
 Dr Nanfack , Dr malla, Dr Ohandja Cyprien : selection des patients  
 Pr Bella, Pr Ombgwa, Pr Koki, Pr Epée : relecture et corrections

### Remerciements

Nos sincères remerciements aux :  
 - Pr Bella Assumpta Lucienne  
 - Pr Ombgwa Eballe André  
 - Pr Epée Emilienne  
 - Pr Koki Godefroy  
 - Dr Mvilongo Tsimi Caroline  
 - Dr Nanfack Ngoune Chantal

- Dr Akono Zoua Marie-Evodie
- Dr Malla Gwladys
- Dr Ohandja Cyprien

Qui ont aidé à la rédaction et à la révision de cet article

### Conflit d'intérêt

Ce travail ne présente aucun conflit d'intérêt

### REFERENCES

1. Diallo JS. La limbo-conjonctivite endémique des tropiques. Rev Int Trach Pathol Ocul Trop Subtrop. 1976;3-4:71-80.
2. Chenge B, Makumiamviri AM, Kaimbo Wa Kaimbo D. La limbo-conjonctivite endémique des tropiques à Lubumbashi, République démocratique du Congo. Bull Soc Belge Ophthalmol. 2003;(290):9-16.
3. Epee E, Koki G, Dohvoma VA, Kenne C, Biangoup NP, Tocke O, et al. Aspects épidémiologiques et cliniques de la limbo-conjonctivite endémique des tropiques en milieu scolaire à Yaoundé. J Fr Ophtalmol. 2016;39(9):744-9.
4. Ombwa Eballé A, Essomba N, Mbassi Ndocko E, Ngang P, Ebana Mvogo C, Bella AL. Que savons-nous de la limboconjonctivite endémique des tropiques ? Et quel rapport avec les parasites intestinaux ? J Fr Ophtalmol. 2018;41(2):152-7.
5. Koki G, Ombwa Eballé A, Epee E, Njuenwet Njapdunke SB, Souleymanou Wadjiri Y, Bella Assumpta L, et al. La limboconjonctivite endémique des tropiques au nord Cameroun. J Fr Ophtalmol. 2011;34(2):113-7.
6. Domngang Noche C, Fotsing Kwetche PR, Tumameu T, Tambo E, Moyou R, Bella AL, et al. Relationship between tropical endemic limbo-conjunctivitis and intestinal helminths in a population of Cameroonian children. Cogent Med. 2017;4(1):1345587.
7. Ebana Mvogo C. Place de la correction optique dans le traitement de la LCET. Coup d'oeil Ophthalmol. 1995; 11 ; 58 : 13-16.
8. Moukouri Nyolo E. La limboconjonctivite endémique des tropiques en milieu camerounais : à propos de 819 cas à yaoundé. Bull Soc Path Exot. 1993;86 : 120-4.
9. Dahan E, Appel R. Vernal kérato-conjunctivitis in the black child and its response to the rapy. Br Ophthalmol. 1983;67 : 688-92.
10. Hall A. Limboconjonctivite endémique des tropiques. Rev Sant Ocul Com. 2006;3: 8-10
11. Alemayehu AM, Yibekal BT, Fekadu SA. Prevalence of vernal keratoconjunctivitis and its associated factors among children in Gambella town, southwest Ethiopia, Plos One. 2019;14(4):e0215528.
12. Eballé AO, Bella LA, Owono D, Mbome S, Mvogo CE. La pathologie oculaire de l'enfant âgé de 6 à 15 ans: étude hospitalière à Yaoundé. Cah Santé. 2009;19(2):61-6.
13. Ebana Mvogo C, Bella-Hiag AL, Ellong A, Metogo Mbarga B, Litumbe NC. Les amétropies statiques du noir camerounais. Ophthalmologica. 2001;215(3):212-6.
14. Sacchetti M, Lambiase A, Mantelli F, Deligianni V, Leonardi A, Bonini S. Tailored Approach to the Treatment of Vernal Keratoconjunctivitis. Ophthalmol. 2010;117(7):1294-9.
15. Esposito S, Fior G, Mori A, Osnaghi S, Ghiglioni D. An Update on the Therapeutic Approach to Vernal Keratoconjunctivitis. Pediatr Drugs. 2016;18(5):347-55.
16. Madar, J. Doan S, Gabison E, Abitbol O, Gatinel D et al . Séquelles cornéennes et vision dans la kératoconjonctivite vernale du mélanoderme. J FR OPHTALMOL 2007. 30.DOI 10.1016/S0181-5512(07)80209-9.
17. Torossian M., Définitions et classifications des déficiences visuelles, Revue Francophone d'Orthoptie 2018,11(1): 26-28. ISSN 1876-2204, <https://doi.org/10.1016/j.rfo.2018.02.002>.
18. Dohvoma VA, Gouking P, Mvilongo TC, Akono Zoua ME, Nguena MB, Owono D, Epee E, Ebana Mvogo C. Forme Grave de Limbo-Conjonctivite Endémique des Tropiques chez un Adulte: À Propos d'un Cas à l'Hôpital Central de Yaoundé. Health Sci. Dis 2018, 19 (4) Suppl 1 :36-38
19. Vichyanond P, Pacharn P, Pleyer U, Leonardi A. Vernal keratoconjunctivitis: A severe allergic eye disease with remodeling changes. Pediatr Allergy Immunol. 2014;25(4):314-22.
20. Bella AL, Ebana MC, Asongwe M. Palpebral manifestation of tropical endemic limboconjunctivitis. Rev Int Trach Path Ocul .1999;57-61.

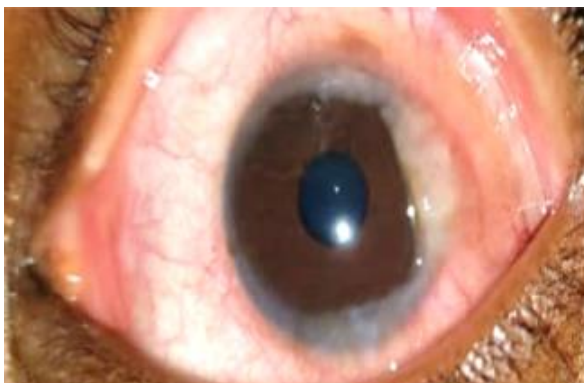


Figure 6 : Pannus cornéen œil droit chez un patient de 17 ans

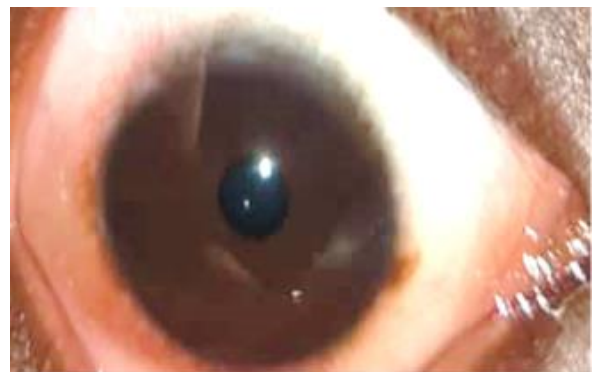

Figure 7 : Migration pigmentaire et grains de Trantas œil gauche chez un patient de 14 ans