



Cas Clinique

Infarctus Hémorragiques Veineux Cérébraux Causés par Mycobacterium Tuberculosis MultiRésistant : A Propos d'un Cas

Cerebral venous hemorrhagic infarctions caused by rifampicin and isoniazid-resistant Mycobacterium tuberculosis: A case report

Josue Euberma Diatewa^{1,2,*}, Dinah Happhia Boubayi Motoula Latou^{1,2}, Ghislain Armel Mpandzou^{1,2}, Prince Eliot Galiéni Sounga Banzouzi^{2,3}, Esthel Lee Presley Bemba^{2,4}, Hugues Brioux Ekouele-Mbaki^{2,5}, Gilbert Fabrice Otiobanda^{2,6}, Paul Macaire Ossou-Nguiet^{1,2}

Affiliations

¹ Service de Neurologie, CHU de Brazzaville, Congo

² Faculté des Sciences de la Santé, Université Marien N'Gouabi, Brazzaville, Congo

³ Service de Neurologie, Hôpital Général de Loandjili, Pointe Noire, Congo

⁴ Service de Pneumologie, CHU de Brazzaville, Congo

⁵ Service de Neurochirurgie, CHU de Brazzaville, Congo

⁶ Service de Réanimation Polyvalente, CHU de Brazzaville, Congo

***Auteur correspondant :**

Diatewa Josué Euberma, Service de Neurologie, CHU de Brazzaville, Faculté des Sciences de la Santé, Université Marien N'Gouabi, Brazzaville, Congo, BP 15117, Tél : 00 242 050951699, E-mail : lej01@gmail.com

Mots clés : Tuberculose ; *Mycobacterium tuberculosis* multirésistant; Thrombose veineuse cérébrale ; Infarctus hémorragique veineux cérébral ; Brazzaville.

Keywords: Tuberculosis; Multidrug-resistant *Mycobacterium tuberculosis*; Cerebral venous thrombosis; Cerebral venous hemorrhagic infarctions; Brazzaville.

Article history

Submitted: 16 February 2023

Revision requested: 6 March 2023

Accepted: 12 March 2023

Published: 30 March 2023

RÉSUMÉ

La tuberculose localisée au niveau du système nerveux central est rare. Parmi ses manifestations neurologiques, figure la thrombose veineuse cérébrale. Celle-ci se manifeste entre autres par des infarctus veineux cérébraux, parfois accompagnés de phénomènes hémorragiques. Nous rapportons un cas de tuberculose disséminée, évolutive et grave. Ce cas est particulier en raison, d'une part de sa gravité caractérisée par la survenue concomitante de plusieurs infarctus hémorragiques veineux cérébraux au décours du traitement antituberculeux de première ligne, et d'autre part de ses caractéristiques étiologiques (vascularite et méningite probable à *Mycobacterium tuberculosis* résistant à la rifampicine et à l'isoniazide).

ABSTRACT

Tuberculosis settled in the central nervous system is rare. Among its neurological manifestations, there is cerebral venous thrombosis. This is manifested, among other things, by cerebral venous infarctions, sometimes accompanied by hemorrhagic phenomena. We report a case of disseminated, progressive and severe tuberculosis. This case is particular because of its severity, characterized by the concomitant occurrence of several cerebral venous hemorrhagic infarctions during first-line antituberculosis treatment, and because of its etiological features (vasculitis and probable *Mycobacterium tuberculosis* meningitis resistant to rifampicin and isoniazid).

INTRODUCTION

La tuberculose est une maladie infectieuse et contagieuse. Son mode de transmission est interhumain. La tuberculose demeure un problème important de santé publique dans les pays d'Afrique sub-saharienne du fait entre autres de l'infection au virus de l'immunodéficience humaine (VIH) et de l'émergence des souches de *Mycobacterium tuberculosis* résistantes aux antituberculeux [1].

Au Congo, la tuberculose a une prévalence de 462 cas pour 100 000 habitants. Son incidence est de 382 cas pour 100 000 habitants. Sa mortalité est de 69 décès pour 100 000 habitants. Le taux de tuberculose extrapulmonaire est de 25% [1-3].

La littérature rapporte que parmi les cas de tuberculose extra pulmonaire, ceux localisés au niveau du système

nerveux central (SNC) sont moins fréquents (5 à 10 %) et constituent des formes graves [4].

Les atteintes des veines et sinus du SNC causées par la tuberculose sont rares. Elles causent la thrombose veineuse cérébrale (TVC) [5, 6]. Cette dernière est une entité clinique particulière du fait des défis en rapport avec la recherche du mécanisme étiologique devant être systématique et le traitement axé sur ce mécanisme [7, 8]. Nous rapportons un cas atypique d'infarctus hémorragiques veineux cérébraux causés par *Mycobacterium tuberculosis* résistant à la rifampicine et à l'isoniazide.

OBSERVATION

Un homme de 42 ans, atteint de tuberculose pulmonaire et de spondylodiscite D5-D6 avec abcès épidual (Figure 1), avait été suivi d’octobre 2018 à juillet 2019 (10 mois), successivement, dans le service de médecine interne de l’hôpital de référence de Makélékélé et le service de neurologie du centre hospitalier universitaire de Brazzaville (Congo). Le diagnostic biologique de la tuberculose avait été fait par examen microscopique direct des crachats en octobre 2018. Quatre mois avant la confirmation du diagnostic de la tuberculose chez le patient, son frère cadet serait décédé des suites d’une tuberculose pulmonaire pour laquelle l’observance thérapeutique était mauvaise.

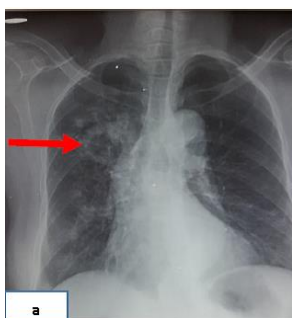


Figure 1a. Image de la radiographie standard du thorax à la première consultation en septembre 2018 : présence d’une caverne au sommet du poumon droit

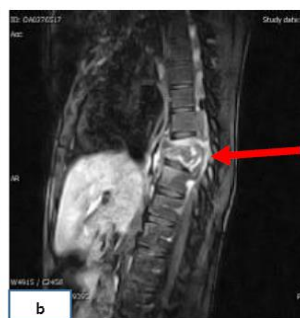

Figure 1b. Présence d’un hypersignal des vertèbres D5 et D6 avec compression extra médullaire due à l’abcès épidual sur les séquences FLAIR à l’IRM médullaire

La quadrithérapie antituberculeuse de première ligne (rifampicine : 10 mg/kg/j ; isoniazide : 5 mg/kg/j ; pyrazinamide : 25 mg/kg/j ; éthambutol : 20 mg/kg/j) avait été instituée chez notre patient dès la confirmation du diagnostic de la tuberculose.

Après un mois de traitement antituberculeux, le patient avait signalé la réapparition de la fièvre associée à des céphalées en casque, d’aggravation progressive, rebelles aux antalgiques usuels. De plus, il était noté une baisse de l’acuité visuelle des deux yeux qui avait évolué de façon rapide et progressive en une semaine.

A 2 mois d’évolution de la tuberculose pulmonaire, le patient présentait des séquelles neurologiques de type paraplégie spastique précoce. Cette paraplégie était associée à une hypoesthésie multimodale et appartenait au stade IV selon la classification de Patterson [9].

À l’admission hospitalière en décembre 2018 dans le service de neurologie, l’examen clinique avait montré un patient en mauvais état général, comateux avec un score de Glasgow de 10/15, fébrile avec une température de 38,5° C et une détresse respiratoire aiguë (polypnée à 50/min, tirage intercostal, toux inefficace et saturation en oxygène à 87%).

A l’examen ophtalmologique, il était noté : un état normal des annexes et du segment antérieur des deux yeux ; des pupilles de taille normale, réactives à la stimulation

lumineuse ; un champ visuel non chiffrable ; des lésions choroïdiennes arrondies, jaunâtres, à bords flous, de taille variable, révélées par le fond d’œil. Les lésions choroïdiennes bilatérales étaient en faveur des tubercules de Bouchut, suggérant l’existence d’une tuberculose oculaire [10]. L’angiographie rétinienne n’était pas disponible.

En plus de la paraplégie spastique, le patient présentait un déficit du membre supérieur gauche coté à 1/5, flascospastique. Il n’y avait pas de syndrome méningé, ni de signe de Lhermitte. L’examen de la peau et des muqueuses était normal.

La présence des signes d’atteinte encéphalique nous avait amenés à réaliser la tomodensitométrie (TDM) cérébrale avec injection de produit de contraste. De multiples plages d’hyperdensités spontanées et arrondies étaient notées au niveau du territoire capsulo- lenticulo-thalamique droit et de l’hémisphère cérébelleux gauche. Il s’agissait d’hyperdensités entourées de plages d’hypodensités plus ou moins volumineuses (Figure 2).

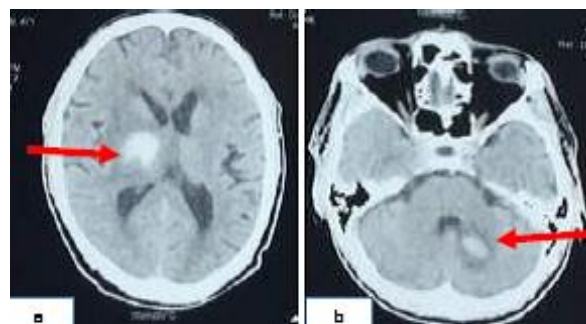


Figure 2. Images de la tomodensitométrie : présence des hyperdensités spontanées au niveau du territoire capsulo-lenticulo-thalamique droit (a) et de l’hémisphère cérébelleux gauche (b), entourées d’une plage hypodense, périlésionnelle, extensive

Il n’y avait pas de prise de contraste méningée. Ces images suspectes d’infarctus hémorragiques veineux cérébraux multiples nous avaient conduits à effectuer, une semaine après, l’imagerie par résonance magnétique (IRM) cérébrale et l’angioscanner cérébral. L’IRM cérébral avait mis en évidence un hypersignal de la veine cérébrale corticale frontale droite sur la séquence pondérée T2 (Figure 3a). L’angioscanner cérébral avait mis en évidence sur la séquence 2D TOF un aspect irrégulier de la veine cérébrale interne droite (Figure 3b) et un thrombus du sinus transverse gauche (Figure 3c). L’ensemble de ces données avait confirmé le diagnostic.



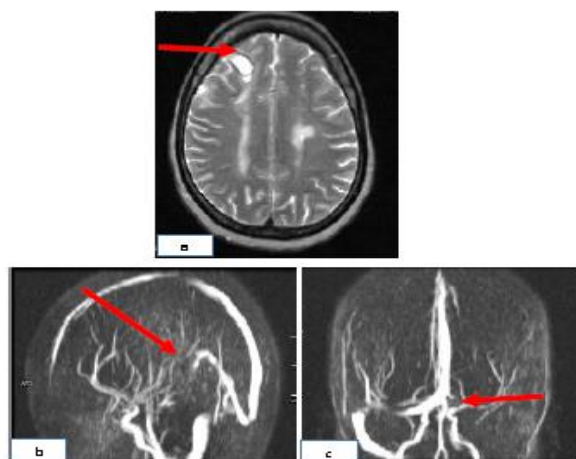


Figure 3. (a) Séquence pondérée en T2 de l'IRM cérébrale : présence d'un hypersignal de la veine cérébrale corticale frontale droite ; (b) Séquence 2D TOF de l'angioscanner cérébral : aspect irrégulier de la veine cérébrale interne droite en temps terminal ; (c) Séquence 2D TOF de l'angioscanner cérébral : présence d'un thrombus du sinus transverse gauche en temps terminal

La radiographie standard du thorax avait mis en évidence des atteintes parenchymateuses plus étendues et bilatérales après traitement du patient par les antituberculeux de première ligne (Figure 4), comparativement à celle réalisée à la première consultation en septembre 2017.

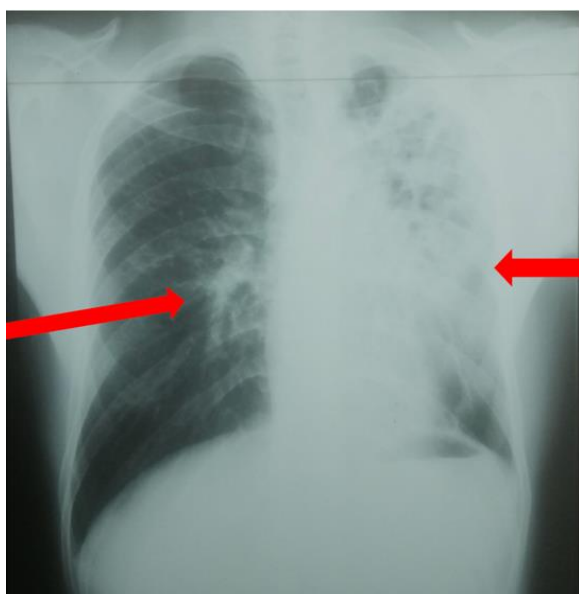


Figure 4. Radiographie standard du thorax après traitement par les antituberculeux de première ligne: présence des opacités alvéolo-interstitielles dans le poumon gauche et des opacités interstitielles dans le lobe inférieur droit.

A l'examen sanguin, il était noté: une anémie normocytaire normochrome sans hyperleucocytose (taux d'hémoglobine = 10,5 g/dl) ; une vitesse de sédimentation accélérée (85 mm à la première heure) ; une concentration de la protéine C réactive élevée (80 mg/l) ; des valeurs normales des activités des transaminases ; des concentrations normales du glucose, de l'urée et de la

créatinine ; un électrophorégramme des protéines sériques normal; une sérologie VIH négative ; une sérologie hépatite B négative ; une sérologie hépatite C négative; des tests sériques négatifs des anticorps anti-MPG et anti-MPO, des anticorps antinucléaires, des anticorps ANCA et p-ANCA ; des concentrations normales de la protéine S, de la protéine C et de l'antithrombine III.

L'analyse du liquide cébrospinal n'avait pas été réalisée du fait de la contre-indication de la ponction lombaire.

En utilisant le test Xpert MTB/RIF pour le diagnostic de la tuberculose, l'examen du liquide gastrique avait révélé la présence de *Mycobacterium tuberculosis* résistant à la rifampicine et à l'isoniazide.

Au vu des données cliniques, biologiques et radiologiques ci-dessus énumérées et en se basant sur les critères diagnostiques de méningite tuberculeuse qui sont rapportés dans la littérature [11], nous avons retenu le diagnostic d'infarctus hémorragiques veineux cérébraux graves vraisemblablement dus au *Mycobacterium tuberculosis* résistant à la rifampicine et à l'isoniazide. La résistance de *Mycobacterium tuberculosis* à la rifampicine et à l'isoniazide était dite « primaire ». La vascularite systémique associée à une méningite probable serait le mécanisme étiologique incriminé.

Dans ce contexte, le protocole thérapeutique recommandé par l'Organisation Mondiale de la Santé avait été appliqué [12]. Ce protocole était associé aux mesures de réanimation recommandées, à savoir la ventilation non invasive en ajustant le débit pour obtenir une SpO2 entre 90 et 95 %, et à l'héparine, lesquelles étaient relayées par l'acénocoumarol par voie orale pendant six mois. Une corticothérapie à base de dexaméthasone (0,4 mg/kg/jour) avait été instituée par voie intraveineuse durant une semaine. La dose de dexaméthasone était réduite de 0,1 mg/kg/jour durant 3 semaines. La prednisolone (1mg/kg/jour) avait été administrée par voie orale pendant 4 semaines, à doses régressives, en relai à la dexaméthasone. L'hypertension intracrânienne avait été contrôlée par une sédation barbiturique et des perfusions de mannitol [13]. L'indication de la chirurgie du mal de Pott n'avait pas été retenue.

L'évolution était favorable pour la grande part des manifestations cliniques. En effet, le traitement avait abouti au retour de la conscience au 6^e jour, à la régression du déficit moteur du membre supérieur gauche au 16^e jour, à l'amélioration des anomalies visuelles après deux mois, à la conversion bactérienne gastrique après 5 mois, à l'IRM cérébrale normale au 6^e mois. La paraplégie spastique et l'hypoesthésie multimodale étaient inchangées durant la période du traitement. A 10 mois, le patient était perdu de vue.

DISCUSSION

Les infarctus hémorragiques veineux cérébraux constituent une forme radiologique rare et potentiellement grave de la TVC. L'étiologie de la TVC est multifactorielle. Les infections représentent moins de 10% des causes dans le monde [7, 8]. En Afrique subsaharienne, avec l'émergence des souches de bactéries pathogènes résistantes aux antibiotiques, la part des

infections devient non négligeable. Parmi ces souches, figurent les souches de *Mycobacterium tuberculosis* [1, 14].

La résistance de *Mycobacterium tuberculosis* à la rifampicine et à l'isoniazide, notée dans la présente étude, a également été rapportée par plusieurs auteurs [1, 14, 15]. Il s'agit d'un phénomène dit « primaire », et le plus décrit [16]. En effet, le patient a vraisemblablement été contaminé par son frère cadet porteur de *Mycobacterium tuberculosis* résistant à la rifampicine et à l'isoniazide. Chez le frère cadet, *Mycobacterium tuberculosis* résistant à la rifampicine et à l'isoniazide proviendrait, soit d'une contamination par un tiers, soit d'une mauvaise observance thérapeutique [16].

La littérature rapporte que les sinus fréquemment endommagés au cours de la tuberculose cérébrale sont le sinus longitudinal supérieur et le sinus transverse. De plus, dans la plupart des cas, les sinus endommagés sont isolés [5, 17]. L'atteinte simultanée de plusieurs sinus et veines est la première particularité de la présente étude.

La deuxième particularité de notre étude est la thrombose de la veine cérébrale interne (système veineux profond). Cette thrombose est caractérisée à la TDM par une hyperdensité spontanée thalamo-striée unilatérale [18]. La thrombose du système veineux profond est rare chez l'adulte [5, 6]. A ce jour, seuls des cas isolés ont été rapportés dans la littérature, à savoir les atteintes du sinus caverneux, du sinus sigmoïde et de la veine jugulaire [5, 6]. L'atteinte de la veine cérébrale interne est rare. Dans notre étude, *Mycobacterium tuberculosis* résistant à la rifampicine et à l'isoniazide serait l'agent causant les infarctus hémorragiques veineux cérébraux [14].

La TVC est plus rencontrée au décours d'une tuberculose systémique que d'une méningite [8]. La survenue de la TVC au décours d'une vascularite et d'une méningite tuberculeuse est la troisième particularité de cette étude. Ce mécanisme étiologique est singulièrement rencontré lors de l'atteinte des artères et des artérols [8]. Les mécanismes moléculaires impliqués dans la survenue de la TVC au décours d'une méningite tuberculeuse ne sont encore bien élucidés [14]. Toutefois, des études montrent l'implication de la réponse inflammatoire dans la pathogenèse de la TVC sévère [19-23].

En dépit de l'absence de progrès dans l'évolution de la paraplégie spastique et de l'hypoesthésie multimodale, l'évolution était favorable pour les autres manifestations cliniques et la conversion bacillaire gastrique, traduisant ainsi l'efficacité du traitement curatif administré au patient. Ce traitement est conforme aux recommandations rapportées dans la littérature [7, 8, 12, 13]. Toutefois, même si une évolution favorable a été notée pour bon nombre de manifestations cliniques chez notre patient, il est bien établi que la tuberculose neuroméningée est une entité clinique grave ayant un risque élevé de morbidité et de mortalité, surtout en cas de *Mycobacterium tuberculosis* multirésistant aux antituberculeux [1, 16]. En outre, la thrombose du système veineux profond est une entité clinique qui assombrit davantage le pronostic vital déjà précaire [5]. L'absence de progrès dans l'évolution de la paraplégie spastique pourrait s'expliquer entre autres

par l'existence de la thrombose vasculaire localisée au niveau médullaire, limitant le recours à la chirurgie [24].

CONCLUSION

La tuberculose neuroméningée à *Mycobacterium tuberculosis* multirésistant aux antituberculeux est une entité clinique grave. Elle est à l'origine de quelques complications. Parmi celles-ci, figure la TVC qui occasionne un mauvais pronostic vital. Il est important de dépister tôt *Mycobacterium tuberculosis* multirésistant aux antituberculeux dans les liquides biologiques en utilisant un minimum d'examen spécifiques (tests de biologie moléculaire, de cultures et de sensibilité) afin d'assurer une bonne prise en charge thérapeutique du malade.

CONFLITS D'INTÉRÊT

Les auteurs déclarent n'avoir aucun conflit d'intérêt.

REFERENCES

- World Health Organization. Global Tuberculosis Report 2019. <https://apps.who.int/iris/beatstream/handle/10665/329368/9789241565714-eng.pdf>.
- Bemba ELP, Bopaka RG, Moyikoua R, Ossibi-Ibara R, Ebenga-Somboko NB, Toungou SN, Matondot PG, Ossale-Abacka BK, Okemba-Okombi FH, Joseph Mboussa J. Tuberculose pulmonaire à Brazzaville en hospitalisation pneumologique: impact du diagnostic tardif à l'infection au VIH sur les anomalies radiographiques. *Pan African Medical Journal* 2016; 24: 259. Doi : 10.11604/pamj.2016.24.259.9456
- Okemba-Okombi FH, Biniakounou JB, Bemba ELP, Ossibi-Ibara B, Itoua AC, Illoye-Ayet M, Bopaka RG. État des lieux de la prise en charge de la tuberculose pharmaco-résistante au Congo Brazzaville. *Revue des Maladies Respiratoires* 2017; 34: A212-A213. Doi: 10.1016/j.rmr.2016.10.505
- Rieder HL, Snider DE Jr, Cauthen GM. Extrapulmonary tuberculosis in the United States. *American Review of Respiratory Disease* 1990; 141 (2): 347-351. Doi: 10.1164/ajrcm/141.2.347.
- Guenifi W, Boukhrissa H, Gasmi A, Rais M, Ouyahia A, Hachani A, Diab N, Mechakra S, Lacheheb A. Thromboses veineuses cérébrales au cours de la méningo-encéphalite tuberculeuse. *Journal des Maladies Vasculaires* 2016 ; 41 (3): 210-214. Doi: 10.1016/j.jmv.2016.03.002.
- Mansara ML, Atsa Kouda DC, Diallo IM, Ntenga P, Boubacar S, Gams MD, Ndiaye MM. Thrombose du sinus caverneux : un cas clinique révélant une tuberculose multifocale et revue de la littérature. *African Journal of Neurological Sciences* 2017; 36 (2): 33-42.
- Hot A, Ninet J. Thromboses veineuses de localisation plus rare. In : *Cardiologie et maladies vasculaires*. Paris : Elsevier Masson, 2007, pp.1157-1161.
- Fleury O, Sibon I. Tuberculose. In: Alamowitch S, Vahedi K, Touzé E (Eds). In : *Causes rares des maladies vasculaires cérébrales*. Paris : Doin, 2013, pp.29-49.
- Alliez JR, Balan C, Diallo O, Alliez B. Mal de Pott et paraplégie potique. *African Journal of Neurological Sciences* 2006; 25 (2): 50-59.
- Goyal JL, Jain P, Arora R, Dokania P. Ocular manifestations of tuberculosis. *Indian Journal of Tuberculosis* 2015; 62 (2): 66-73. Doi: 10.1016/j.ijtb.2015.04.004
- Marais S, Thwaites G, Schoeman JF, Török ME, Misra UK, Prasad K, Donald PR, Wilkinson RJ, Marais BJ. Tuberculous meningitis: a uniform case definition for use in

- clinical research. *Lancet Infectious Diseases* 2010; 10 (11): 803-812. Doi: 10.1016/S1473-3099(10)70138-9
12. World Health Organization. Guidelines for the programmatic management of drug-resistant tuberculosis 2011 update. <https://apps.who.int/iris/beatstream/handle/10665/44597/9789241501583-eng.pdf>.
13. Saposnik G, Barinagarrementeria F, Brown RD Jr, Bushnell CD, Cucchiara B, Cushman M, deVeber G, Ferro JM, Tsai FY, American Heart Association Stroke Council and the Council on Epidemiology and Prevention. Diagnosis and management of cerebral venous thrombosis: a statement for healthcare professionals from the American Heart Association/American Stroke Association. *Stroke* 2011 ; 42 (4): 1158-1192. Doi: 10.1161/STR.0b013e31820a8364
14. Boonsarngsuk V, Mangkang K, Santanirand P. Prevalence and risk factors of drug-resistant extrapulmonary tuberculosis. *Clinical Respiratory Journal* 2018 ; 12 (6): 2101-2109. Doi: 10.1111/crj.12779
15. Bopaka RG, Okemba Okombi FH, Bemba ELP, Ndinga Essango EB, Ossale-Abacka KB, Koumeka PP, Illoye Ayet M, Atipo-Ibara BI. Prise en Charge de la Tuberculose Multirésistante À Brazzaville. *Health Sciences & Disease* 2020; 21 (6) : 12-16.
16. Veziris N, Robert J. Résistance aux antituberculeux et impasse thérapeutique. *Médecine/Sciences (Paris)* 2010; 26 (11): 976-980. Doi : 10.1051/medsci/20102611976
17. Fiorot Júnior JA, Felício AC, Fukujima MM, Rodrigues CA, Morelli VM, Lourenço DM, Prado GF. Tuberculosis: an uncommon cause of cerebral venous thrombosis? *Arquivos de Neuro-Psiquiatria* 2005; 63 (3B): 852-854. Doi: 10.1590/s0004-282x2005000500025
18. Di Roio C, Jourdan C, Yilmaz H, Artru F. Thrombose des veines cérébrales profondes: trois observations [Cerebral deep vein thrombosis: three cases]. *Revue Neurologique* 1999; 155 (8): 583-587.
19. Nagai M, Terao S, Yilmaz G, Yilmaz CE, Esmon CT, Watanabe E, Granger DN. Roles of inflammation and the activated protein C pathway in the brain edema associated with cerebral venous sinus thrombosis. *Stroke* 2010; 41 (1): 147-152. Doi: 10.1161/STROKEAHA.109.562983
20. Chen C, Wang Q, Gao Y, Lu Z, Cui X, Zheng T, Liu Y, Li X, He X, Zhang X, Duan C, Li T. Photothrombosis combined with thrombin injection establishes a rat model of cerebral venous sinus thrombosis. *Neuroscience* 2015; 306: 39-49. Doi: 10.1016/j.neuroscience.2015.08.020
21. Rashad S, Niizuma K, Sato-Maeda M, Fujimura M, Mansour A, Endo H, Ikawa S, Tominaga T. Early BBB breakdown and subacute inflammasome activation and pyroptosis as a result of cerebral venous thrombosis. *Brain Research* 2018; 1699: 54-68. Doi: 10.1016/j.brainres.2018.06.029
22. Ding R, Ou W, Chen C, Liu Y, Li H, Zhang X, Chai H, Ding X, Wang Q. Endoplasmic reticulum stress and oxidative stress contribute to neuronal pyroptosis caused by cerebral venous sinus thrombosis in rats: Involvement of TXNIP/peroxynitrite-NLRP3 inflammasome activation. *Neurochemistry International* 2020; 141: 104856. Doi: 10.1016/j.neuint.2020.104856
23. Hu S, Lee H, Zhao H, Ding Y, Duan J. Inflammation and Severe Cerebral Venous Thrombosis. *Frontiers in Neurology* 2022; 13: 873802. Doi: 10.3389/fneur.2022.873802
24. Ahui BJM, Horo K, Brou-Gode VC, Kouassi AB, Demine B, Anon JC, Motsebo SF, Bemba EL, AchI VH, N'gom AS, Koffi NB, Kendja K, Aka-Danguy E. Apport du traitement chirurgical de la tuberculose à bacilles résistants au cours du suivi médical (expérience du service de pneumologie du CHU de Cocody : à propos de cinq observations). *Revue de Pneumologie Clinique* 2011; 67(3): 170-173. Doi : 10.1016/j.pneumo.2010.11.004