



Article Original

Intérêt des Lambeaux d'Avancement VY dans la Couverture des Pertes des Substances Cutanées

Value of horizontal VY advancement flaps for soft tissue defect reconstruction

Hissein Ah^{1*}, Mokako JI¹, Meftah A¹, Benkhaldoun M¹, Sabur S¹, El Harti A¹, Chakir A¹, Diouiri M².

1 Centre National des Brûlés, de Chirurgie Plastique et Réparatrice C.H.U Ibn Rochd de Casablanca/Maroc

2 Chef du Centre National des Brûlés, Chirurgie Plastique et Réparatrice C.H.U Ibn Rochd de Casablanca/Maroc

Auteur correspondant :

Dr Hissein Adoum Hissein
Email : hisseine1@gmail.com
Tel : +212700506213.

Mots clés : Lambeau fascio-cutané d'avancement VY, Pertes des substances, Pertes substances périnéo-scrotale, Ischiatiques, Sacrées.

Keywords: Horizontal VY advancement flap, Tissue defect, Perineal scrotal, Ischiatic, Sacral tissue defect.

Article history

Submitted: 14 March 2023.
Revision requested: 8 April 2023.
Accepted: 15 April 2023.
Published: 30 April 2023

RÉSUMÉ

Introduction. Nous proposons une mise au point et soulignons l'intérêt des lambeaux d'avancement VY dans la prise en charge des pertes de substances (PDS) cutanées. **Patients et méthodes.** Nous présentons une série de dix-huit patients, chez qui nous avons recouvert des PDS cutanées de localisations diverses entre 2019 et 2021. La couverture cutanée a été assurée moyennant un lambeau d'avancement VY uni- ou bilatéral. Il s'agissait de treize hommes et de cinq femmes. L'âge des patients opérés s'étalait de 8 ans à 75 ans avec une moyenne d'âge de 46,8 ans. Les PDS étaient périnéo-scrotales dans cinq cas, sacrée dans cinq cas, plantaire dans trois cas, ischiatique un cas et lombo-fessière deux cas, retro-auriculaire dans un cas et avant-bras dans un cas. Le lambeau d'avancement VY bilatéral dans sept cas et unilatéral dans onze cas. Nous avons étudié les indications, la taille de la PDS (4 cm x 5 cm à 20 cm x 30 cm), les complications postopératoires et la satisfaction des patients. **Résultats.** Aucun dégraissage n'était nécessaire A long terme les résultats étaient jugés satisfaisants par les patients tant sur les cicatrices, la fonctionnalité et l'aspect cosmétiques de la zone reconstruite. **Conclusion.** La couverture des PDS est un geste quotidien du plasticien. Le lambeau d'avancement VY est une technique de couverture simple, utile, fiable et dont la morbidité est moindre. Il doit occuper une place de choix dans la couverture des PDS.

ABSTRACT

Introduction. We aim to update and highlight the role of horizontal VY advancement flaps in the management of soft tissue defect. **Patients and methods.** We report a series of eighteen patients, who underwent a tissue defect reconstruction at various anatomic regions between 2019 and 2021. The tissue defect reconstruction was performed by a uni- or bilateral horizontal VY advancement flap. Thirteen male patients and five female patients underwent the procedure. The mean age of the patients, aged between 08 and 75, was 46.8 years. We had five patients with perineal scrotal tissue defect, five patients with a sacral tissue defect, three patients with plantar tissue defect, one patient with ischiatic tissue defect, two patient with lumbo-gluteal tissue defect, one patient with retro-auricular tissue defect, one patient with forearm tissue defect. The horizontal VY advancement flap was bilateral in seven cases and unilateral in eleven cases. We studied the indications, the size of tissue defect (4 cm x 5 cm to 20 cm x 30 cm), postoperative complications and patient satisfaction. **Results.** No flap defatting was necessary. In the long term, the results were satisfactory by the patients in terms of scars, function and cosmetic appearance of the reconstructed area. **Conclusion.** Tissue defect reconstruction is a daily activity of the plastic surgeon. The horizontal VY advancement flap is a simple, useful, reliable tissue defect reconstruction technique with less morbidity. It should have a place of choice in the tissue defect reconstruction.

INTRODUCTION

La couverture des pertes des substances cutanées (PDS) est une préoccupation majeure du chirurgien plasticien. La fermeture directe, les greffes de peau, les substituts dermiques ou la cicatrisation dirigée sont des méthodes simples et efficaces dans des indications précises [1, 2, 3]. Lorsqu'il s'agit d'utiliser le lambeau, le plasticien fait face à une variété de choix des lambeaux. Ainsi nous proposons une mise au point et soulignons l'intérêt des

lambeaux d'avancement VY dans la prise en charge des pertes de substances cutanées.

La première description du lambeau en V-Y revient à Dieffenbach en 1845. Son appellation correspond à l'aspect des dessins cutanés avant et après mobilisation. Il existe sous deux formes, bipédiculée et en îlot. Dans ce dernier cas, la couverture de la PDS est assurée par le glissement d'un lambeau triangulaire isocèle dont la base est adjacente à la PDS. La surface de la PDS couverte par le déplacement du lambeau est répartie de part et d'autre

POINTS SAILLANTS

Ce qui est connu du sujet

La couverture des pertes des substances cutanées (PDS) est une préoccupation majeure du chirurgien plasticien.

La question abordée dans cette étude

Intérêt et résultats des lambeaux d'avancement VY dans la prise en charge des pertes de substances (PDS) cutanées

Ce que cette étude apporte de nouveau

Le lambeau d'avancement en VY donne de bons résultats sur les cicatrices, la fonctionnalité et l'aspect cosmétique de la zone reconstruite.

Les implications pour la pratique, les politiques ou les recherches futures.

Cette approche doit occuper une place de choix dans la couverture des pertes de substances.

du triangle en deux parallélogrammes dont la hauteur augmente avec l'angle du sommet du lambeau triangulaire et le déplacement du lambeau (Fig. 1). L'angle du sommet du lambeau est classiquement compris entre 20 et 40° [4,5]. La tension de la suture est maximale au sommet du lambeau

Les possibilités de déplacement du lambeau sont liées à la nature de son support. Classiquement, le lambeau repose sur son support vasculaire (tissu sous-cutané, musculaire, perforante) [6]. Les possibilités de déplacement sont liées aux capacités d'élongation de ce support qui autorise une translation avec possibilité de rotation.

Notre étude est d'évaluer les résultats cosmétiques et fonctionnels d'une série de dix-huit (18) patients consécutifs ayant bénéficié de reconstruction par ce type de lambeau.

PATIENTS ET MÉTHODES

Dix-huit (18) patients opérés entre 2019 et 2021 au sein de Centre National des Brûlés, Chirurgie Plastique et Réparatrice du CHU Ibn Rcohd de Casablanca/Maroc. Ces patients nous ont été adressés des services de chirurgie viscérale, pédiatrie, de dermatologie ou d'urologie pour prise en charge d'une ou plusieurs pertes de substances consécutives soit à une gangrène de Fournier, soit à des lésions d'escarre, soit à des abcès, soit à des lésions d'extravasation. Un cas de PDS sacrée post-exérèse d'un sarcome de la région sacrée réalisée au sein même de notre service. La couverture cutanée a été assurée moyennant un lambeau d'avancement VY uni- ou bilatéral. Il s'agissait de treize (13) patients de sexe masculin, cinq (05) de sexe féminin. L'âge des patients opérés s'étalait de 8 ans à 75 ans avec une moyenne d'âge de 46,8 ans. Les pertes des substances étaient périnéo-scrotales dans cinq (05) cas, sacrée dans cinq (05) cas, plantaire dans trois (03) cas, ischiatique un (01) cas et lombo-fessière deux (02) cas, retro-auriculaire dans un (01) cas et avant-bras dans un (01) cas. Le lambeau d'avancement VY bilatéral dans sept cas et unilatéral dans onze cas (tableau I).

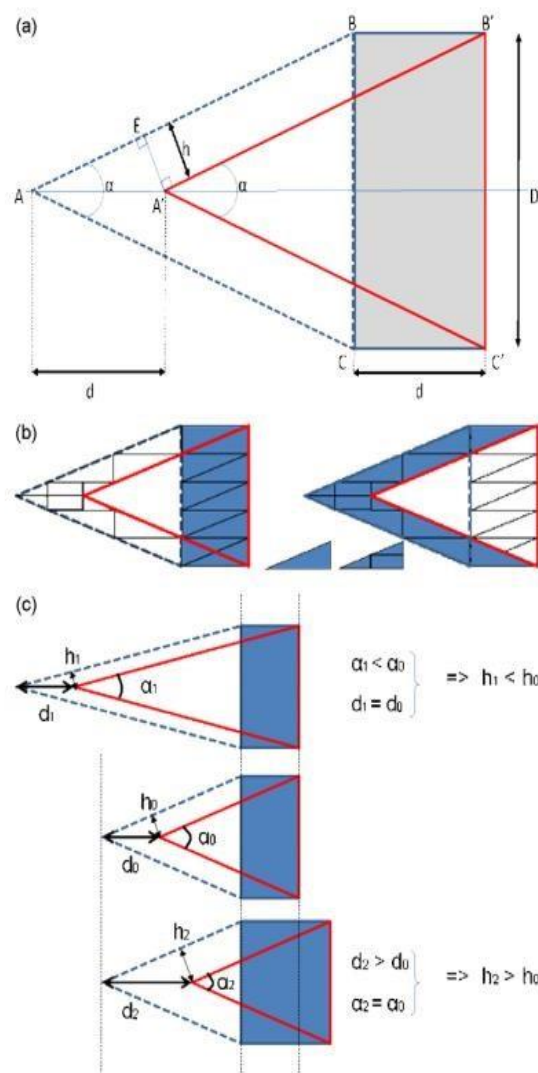


Figure 1 Le lambeau ABC se déplace d'une distance d pour devenir $A'B'C'$ et couvrir la perte de substance rectangulaire $BB'C'C$. La surface de la perte de substance couverte par le déplacement du lambeau est répartie de part et d'autre du triangle en deux parallélogrammes $AA'B'B$ et $AA'C'C$ de hauteur h (a et b). Par la trigonométrie, on démontre très facilement que $h = d \cdot \sin(\alpha / 2)$. h correspondant à la distance des deux berges avant suture, il ressort que h augmente avec l'angle α du lambeau et le déplacement d (c). En cas de faible élasticité cutanée, l'angle α doit être petit et le lambeau donc plus long. Le maximum de tension cutanée est en A' car la distance entre les deux berges vaut $2h$ et la tension cutanée augmente avec d [5].

Nous avons étudié les indications, la taille de la perte de substance (4 cm x 5 cm à 20 cm x 30 cm), les complications postopératoires et la satisfaction des patients.

Après une prise en charge initiale dans les services ci-haut cités, pour certain un passage à la réanimation et après contrôles des états infectieux généraux, locaux et biologiques, les patients nous sont adressés pour geste de couverture.

Le suivi des patients a été assuré par notre service. Après guérison complète, les patients porteurs de colostomie de décharge sont réadressés au service de chirurgie viscérale pour rétablissement de continuité.

Tableau I : Série de 18 lambeaux d'avancement VY

Cas	âge	sexe	Antécédents	Indication	Taille de PDS (cm)	Type de lambeau VY	Complications
1	75	M	Tabagisme chronique	PDS post-gangrène de Fournier	7 x 10	Double lambeaux en VY + greffe de peau demi-épaisse sur le fourreau de la verge	-
2	56	M	Diabète type II. Surcharge pondérale	Abcès anal	12 x 14	Double lambeau en VY	-
3	60	M	Diabète type II	Escarre sacrée	10 x 12	Double lambeau en VY	-
4	70	M	Tabagisme chronique	PDS post-gangrène de Fournier	8 x 14	Double lambeau en VY	-
5	25	M	-	PDS post-gangrène de Fournier	12 x 15	Double lambeau en VY+ enfouissement des gonades dans la poche scrotale restante.	Nécrose partielle
6	35	F	Paraparésie	Escarre ischiatique	15 x 20	Lambeau VY unilatéral	-
7	65	M	Diabète type II	Escarre sacrée	13 x 15	Double lambeau en VY	-
8	25	F	-	PDS kyste pilonidal	7 x 12	Lambeau VY unilatéral	-
9	35	M	-	PDS plantaire post hémangiome plantaire	5 x 5	Lambeau VY unilatéral	-
10	70	M	-	Escarre sacrée (hospitalisé en réanimation pour infection respiratoire)	12 x 15	Lambeau VY unilatéral	-
11	65	M	-	Escarre talonnière	5 x 6	Lambeau VY unilatéral	-
12	35	M	-	Pds avant-bras extravasation potassium	5 x 5	Lambeau VY unilatéral	-
13	8	M	-	Pds retro auriculaire post AVP	4 x 5	Lambeau VY unilatéral	-
14	60	M	Diabète type II	PDS plantaire Mal perforant	5 x 5	Lambeau VY unilatéral	-
15	35	F	-	Pds fessière post injection huile de Fénugrec	10 x 14	Lambeau VY unilatéral	-
16	42	M	Tabagisme chronique	PDS post-gangrène de Fournier	6 x 15	Lambeau VY unilatéral	-
17	38	F	Surcharge pondérale	PDS abcès post injection IM	20 x 30 cm	Lambeau en VY unilatéral	-
18	28	F	-	Pds post-exérèse tumorale	10 x 10	Double lambeau en VY	-

PDS : perte de substance

Technique opératoire

Le lambeau d'avancement VY repose sur son support vasculaire (tissu sous-cutané, musculaire, perforante). Les possibilités de déplacement sont liées aux capacités d'élongation de ce support qui autorise une translation [6]. L'intervention se déroule généralement sous anesthésie générale ou sous rachianesthésie, rarement sous anesthésie locale sauf dans les petites pertes de substance localisées. Elle débute par la préparation de la zone à couvrir, zone receveuse (figures 2 et 6). Une fois cette zone préparée, un ou deux triangles isocèles (selon que le lambeau était levé en uni-ou bilatéral) étaient dessinés avec les bords latéraux de la PDS pour base. Un marquage de lambeau réalisé avant l'intervention et réadapté en peropératoire en fonction de la taille du défaut cutané (figure 6). Il peut englober une ou plusieurs perforantes ou pris au hasard. L'apex du lambeau est marqué et sa base est située sur les berges de la perte de substance. La dissection est menée jusqu'au plan aponévrotique ou fascial sous-jacent, puis le lambeau est avancé en VY. La suture débute par l'extrémité distale du lambeau, ce qui permet d'éviter le recul du lambeau, et donc son avancement. L'élasticité et la plasticité de ce type de lambeau permettent une adaptation au défaut et un modelage parfait. Le site donneur et le lambeau sont

suturés en 2 plans : profond à points séparés inversants au fil résorbable et superficiel cutané au fil non résorbable. Un drainage aspiratif ou une lame de deldet est proposé en fonction de la présence d'un espace mort persistant lors du positionnement du lambeau (figures 4 et 8).

En post-opératoire, La surveillance est régulière jusqu'au premier pansement postopératoire réalisé à J3 suivi de l'ablation de drain ou de lame de delbet en fonction de cas. Une antibiothérapie systématique à base d'amoxicilline-acide clavulanique ou adaptée en fonction des germes isolés (un cas de notre série) associées à un protocole d'anticoagulation prophylactique par héparine de bas poids moléculaire (HBPM) à dose isocoagulante sauf chez l'enfant.

Suivi des patients

Les patients étaient revus en consultation après leur sortie de l'hôpital pour le suivi des soins des cicatrices.

RÉSULTATS

Complications

Nous n'avons eu à déplorer qu'une seule nécrose partielle de lambeau sur les 18 patients. Il s'agissait d'un patient jeune de 25 ans, qui présentait une perte de substance périnéo-scrotale post-gangrène de Fournier qui a développé une infection locale à J6 post-opératoire. Les

prélèvements locaux avaient permis de réadapter l'antibiothérapie et le nécrose partielle laissée en cicatrisation dirigée avait bien évolué en une cicatrisation complète sans séquelle rétractile en 22 jours.

Satisfaction des patients

L'enquête s'était déroulée au cours des consultations où les patients étaient revus. Des simples demandes verbales leurs étaient adressées. Leurs réponses étaient recueillies. Au niveau des sites donneur et receveur, les patients n'étaient pas gênés par leur cicatrice, qui était jugée souple, indolore et cachée. Finalement, les patients déclaraient être satisfaits

Nous allons l'illustrer par cinq cas cliniques.

Cas no 4 : reconstruction d'une PDS du périnée postérieure post-gangrène fournier par double lambeau d'avancement VY

Monsieur A., 70 ans, tabagisme chronique en raison de 10 paquets-annuel, présentait une gangrène de Fournier prise en charge initialement par le service d'urologie. Il avait bénéficié de débridements avec mise en place d'une colostomie de décharge. Le patient nous a été adressé par la suite pour une prise en charge d'une PDS cutanée de 8 cm x 14 cm (Tableau I). La PDS était couverte par un double lambeau d'avancement VY (figures. 2, 3,4 et 5).

Cas no 10 : reconstruction d'une PDS sacrée par un lambeau d'avancement VY unilatéral

Cet homme de 70 ans, suite à une hospitalisation en réanimation pour une affection respiratoire, a présenté une escarre sacrée grade III de 12 cm x 15 cm. Le patient fut durant son hospitalisation en réanimation intubée. A sa sortie de réanimation, il nous a été adressé pour une prise en charge d'une escarre sacrée.

La couverture de sa PDS sacrée était assurée par un large lambeau d'avancement VY unilatéral gauche (figure. 9).

Cas no 16 : reconstruction d'une PDS périnéale par un lambeau d'avancement VY unilatéral

Monsieur Y. 42 ans, Tabagique chronique, présentait, une PDS cutanée de la région périnéale post-gangrène de Fournier d'environ 6 cm x 15 cm. Le patient nous été adressé par nos confrères de chirurgie viscérale. Il a bénéficié de débridement initial avec mis en place de colostomie de décharge.

La reconstruction de cette PDS était assurée par un lambeau d'avancement VY unilatéral (Figure. 10).

Cas no 17 : reconstruction d'une PDS lombo-fessière par un lambeau d'avancement VY unilatéral

Madame K. 38 ans, surcharge pondérale, présentait, une PDS cutanée de la région lombo-fessière post-injection intramusculaire d'extencilline d'environ 20 cm x30 cm. La patiente nous été adressée par nos confrères de chirurgie viscérale. Elle a présenté initialement une fasciite nécrosante au site d'injection qui s'était étendue à la région lombo-fessière gauche. Elle bénéficié d'un débridement avec une antibiothérapie à large spectre en chirurgie viscérale.

La reconstruction de cette PDS était assurée par un lambeau d'avancement VY unilatérale (figure. 11).

Cas no 18 : reconstruction d'une PDS sacrée après exérèse d'un sarcome d'Ewing par un lambeau d'avancement VY bilatéral.

Madame K. 28 ans, sans antécédent particulier, présentait, une PDS cutanée sacrée après exérèse d'un sarcome d'Ewing d'environ 10 cm x 10 cm. La patiente nous été adressé par nos consœurs de dermatologie. Après histologie, confirmant la nature carcinologie d'exérèse avec des marges saines, la reconstruction de la PDS était assurée par un lambeau d'avancement VY bilatérale (figures. 6, 7 et 8).

DISCUSSION

Cette série montre la réalisation des lambeaux d'avancement en VY dans la reconstruction des PDS cutanées de localisation diverse. Le plasticien dispose des plusieurs choix de couverture des PDS cutanée soit par une cicatrisation dirigée, une greffe cutanée, lambeau fascio-cutané ou cutané-graisseux et le lambeau musculocutané [7-10].

La cicatrisation dirigée qui consiste à alterner des pansements pro et antiinflammatoires, afin de diriger les différentes phases de la cicatrisation (notamment la phase de bourgeonnement) peut être utilisée comme solution d'attente (en préparation à une greffe de peau par exemple) ou comme solution définitive. Ses inconvénients sont : les délais assez longs d'autant plus qu'il s'agit souvent de terrains fragiles et/ou diabétiques, la nécessité d'utilisation des pansements de différentes familles (parfois coûteux) selon l'état de la plaie. Le changement de pansement est souvent douloureux, dans certaine région très sensible. Le risque de rétraction compromettant le résultat esthétique et fonctionnel. De ce fait, elle doit être réservée au cas où les autres moyens sont contre indiqués ou inadaptés [12, 13, 20].

La cicatrisation dirigée peut être assistée par le VAC® ou cicatrisation par pression négative qui permet une détersion efficace et stimule rapidement la formation d'un tissu de granulation [13]. Cependant, la mise en place d'un système VAC® au niveau de la région périnéo-scrotale peut être très douloureuse, de même, il est difficile d'obtenir une étanchéité complète rendant les fuites assez fréquentes et l'usage aléatoire sans compter le prix exorbitant lié à cette procédure.

Les greffes cutanées de réalisation simple ne peuvent que très difficilement être utilisées, avec un risque de désunions proche de celui des fermetures directes, due au manque d'apport de tissu sous-cutané, à l'impossibilité de protéger la greffe en postopératoire et au risque septique local très important dû à la proximité de la sphère anogénitale notamment. D'autres parts sur les autres zones, les greffes cutanées nécessitent un temps de bourgeonnement afin de préparer le sous-sol à la greffe. Ce qui prendrait un temps supplémentaire. En plus de ses inconvénients (fréquence des macérations, difficultés déprise surtout sur des terrains fragiles et dans une zone humide) [10, 20].

La fermeture directe n'est pas envisageable avec la taille des pertes des substances dans notre série.

Les autres lambeaux locaux comme : Les lambeaux de rotation, lambeaux LLL, lambeaux de face interne de cuisse ou les lambeaux en clé de voute (Keystone flap) sont aussi d'utilisation simple mais en raison de taille et de localisation des pertes de substances dans notre série [14 - 17]. Il nous a semblé judicieux de les réserver à d'autres cas.

Le lambeau V-Y est un lambeau d'avancement qui implique deux plans de mouvement (horizontal et vertical) avec un point de pivot sur le plan vertical (figure. 12). Ce point de pivot s'explique par la projection de la base

triangulaire qui est avancé dans le tissu et se comporte plus comme un plan pivot que comme un point pivot. Compris de cette manière, c'est le niveau du rabat qui reste attaché au corps, c'est-à-dire le corps ; en d'autres termes, c'est le pédicule qui permet le mouvement.

Lorsque le rabat est conçu en utilisant la méthode expliquée ci-dessus, on obtient un triangle isocèle sur le plan horizontal. Une fois que la hauteur (h) de ce triangle est déterminée, l'angle alpha est divisé et un nouveau triangle, plus petit, est formé (figure. 13).

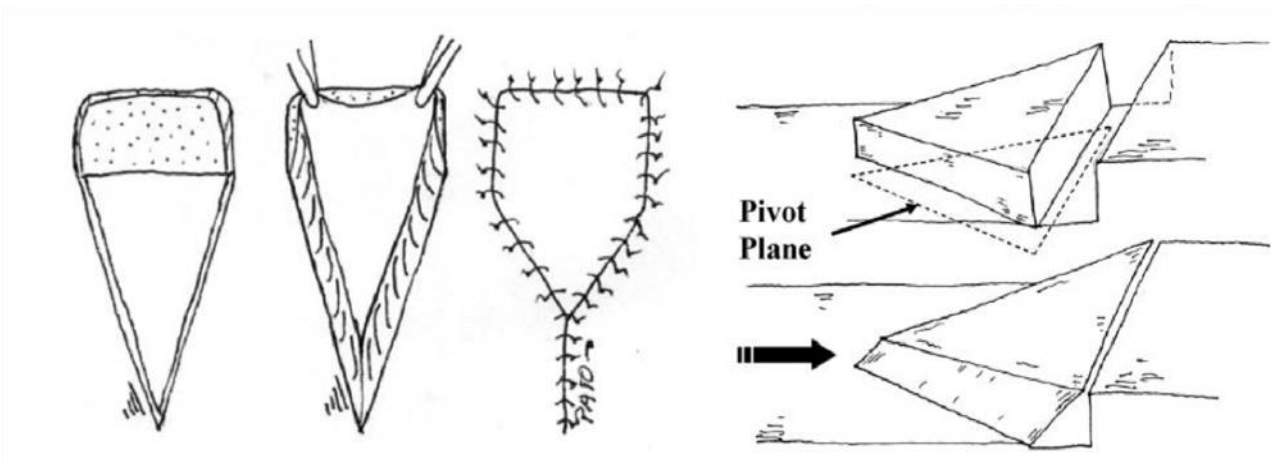


Figure. 12 (Gauche) Analyse plane horizontale. (Droite) Analyse dans le plan vertical montrant la base triangulaire du lambeau où se trouve le plan pivot du mouvement. Ce plan est le pédicule du lambeau [4].

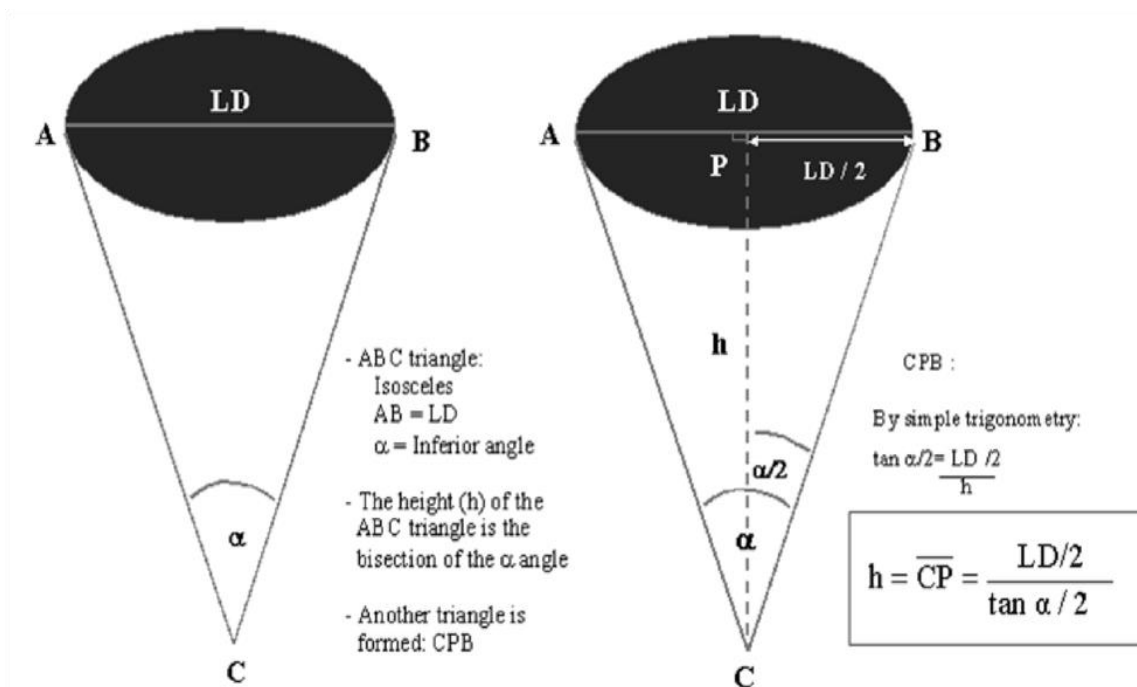


Figure 13 (Gauche) Conception du triangle isocèle dans l'analyse du plan horizontal. (Droite) En fixant la hauteur de ce triangle, un nouveau triangle, CPB, est formé. La hauteur est également la bissection de l'angle. En utilisant une simple trigonométrie, la hauteur peut être déterminée [4].

$$\tan \alpha/2 = (LD/2)/h$$

Ensuite, la hauteur (h) du triangle et la longueur du volet V-Y sont recalculées comme suit longueur du volet V-Y sont recalculées comme suit :

$$h = (LD/2)/\tan \alpha/2$$

L'angle alpha est très important. Pour le déterminer, il faut tenir compte de l'emplacement du défaut, de l'élasticité des tissus environnants et la cause de la blessure (paramètres qualitatifs subjectifs) [4].

En dehors de sa conception qui semble être purement géométrique, le pédicule du lambeau peut bénéficier de la présence des perforantes qui seraient incluses dans le tracé [11].

C'est une technique simple, de réalisation rapide, reproductible, faiblement hémorragique et adaptée aux patients présentant d'importantes comorbidités.

Notre expérience montre que ni la dissection de pédicule vasculaire ni le décollement de fascia ne sont nécessaires, ce qui réduit ainsi la durée opératoire et la technicité de l'intervention. La fiabilité du lambeau est idéale, avec un taux nul de nécroses totales. La seule nécrose partielle dans notre cas, qui a finalement bien cicatrisé sans séquelle; ce qui est en accord avec les autres cas décrits [10]. La durée d'hospitalisation dans notre série est de moins 7 jours.

La décision d'inclure ou non dans le tracé du lambeau les perforantes locales n'est pas nécessaire, mais pourra augmenter la fiabilité du lambeau [10, 11]. Toutefois lorsque le tracé est bien réalisé, ce lambeau reste très fiable [4, 6, 18]. Dans notre série, nous n'avons pas tenu compte d'inclure les perforantes locales.

Les résultats esthétiques et fonctionnels de notre série ont tous été considérés comme satisfaisants.

CONCLUSION

La couverture des pertes de substances est un geste quotidien du plasticien. Le lambeau d'avancement en VY est une technique de couverture simple, utile, fiable et dont la morbidité est moindre. Il doit faire partie de l'arsenal thérapeutique du chirurgien et doit occuper une place de choix dans la couverture des pertes de substances.

Conflit d'intérêt

Les auteurs déclarent ne pas avoir des conflits d'intérêt en rapport avec cet article

Contributions des auteurs

La participation des auteurs a été collégiale tant à la rédaction qu'à la révision du manuscrit. Tous les auteurs ont lu et approuvé la version finale du manuscrit.

RÉFÉRENCES

1. Revol M., Servant J.-M. Suture. EMC (Elsevier Masson SAS, Paris), Techniques chirurgicales- Chirurgie plastique reconstructrice et esthétique, 45-030, 2010.
2. Revol M., Servant J.-M. Greffes cutanées. EMC (Elsevier Masson SAS, Paris), Techniques chirurgicales- Chirurgie plastique reconstructrice et esthétique, 45-070, 2010.
3. Revol M., Servant J.-M. Cicatrisation dirigée. EMC (Elsevier Masson SAS, Paris), Techniques chirurgicales- Chirurgie plastique reconstructrice et esthétique, 45-050, 2010.
3. Andrades PR, et al. Geometric analysis of the V-Y advancement flap and its clinical applications. *Plast Reconstr Surg* 2005; 115:1582–90.
4. Pauchot, J., Servagi, S., Laveaux, C., Lasserre, G., & Tropet, Y. (2010). *Couverture d'une perte de substance dorsale médiane par deux lambeaux musculocutanés de rotation de latissimus dorsi avec palette cutanée en V-Y. Bases géométriques et intérêt. À propos d'un cas. Annales de Chirurgie Plastique Esthétique*, 55(1), 66–70.
5. Yildirim S, Taylan G, Akoz T. Freestyle perforator-based V-Y advancement flap for reconstruction of soft tissue defects at various anatomic regions. *Ann Plast Surg* 2007;58:501–6.
6. Binder JP, Servant JM, Revol M. Lambeaux cutanés. EMC-Techniques chirurgicales-chirurgie plastique, reconstructrice et esthétique 2014;9(3):1-11 [Article 45-080].
7. Binder JP, Revol M. Lambeaux fasciocutanés. EMC-Techniques chirurgicales- Chirurgie plastique, reconstructrice et esthétique 2012;7(4):1-9 [Article 45-090].
8. Binder JP, Servant JM, Revol M. Lambeaux perforants. EMC-Techniques chirurgicales- Chirurgie plastique, reconstructrice et esthétique 2012;7(2):1-12 [Article 45-096]
9. Conri V, Gaüzere R, Hocke C, Trouette R, Versapuech J, Casoli V. Étude d'une série de lambeaux cutanéograisieux basés sur les perforantes de l'artère pudendale interne : intérêt en chirurgie reconstructrice vulvaire. *La Lettre du Gynécologue* • n° 354 - septembre 2010
10. Boucher F, Mojallal A. Atlas des artères perforantes de la peau, du tronc et des membres. Paris: Elsevier-Manson SAS; 2015
11. Ennouhi, M. A., Kajout, M., & Moussaoui, A. (2016). *Intérêt du lambeau fasciocutané médial de la cuisse dans la gangrène de Fournier. African Journal of Urology*, 22(4), 284–288.
12. Bonnet F, Paraskevas A, Petit F, Lantieri L. Utilisation du Vacuum-Assisted Closure® pour la reconstruction d'une perte de substance complexe de la verge. *Ann Chir Plast Esthet* 2006 Jun;51(3):249–52.
13. Lister GD, Gibson T. Closure of rhomboid skin defects: the flaps of Limberg and Dufourmentel. *Br J Plast Surg* 1972;25:300–14.
14. Chu DY. Mathematical principle of planar Z-plasty. *Plast Reconstr Surg* 2000;105(1):105–8.
15. Behan FC. The keystone design perforator island flap in reconstructive surgery. *ANZ J Surg*. 2003;73:112–20.
16. Rini IS, Gunardi AJ, Marsaulina RP, Aryandono T, Dachlan I, Dwiprahasto I. A systematic review of the keystone design perforator island flap in the reconstruction of trunk defects. *Arch Plast Surg*. 2020;47(6):535-541.
17. Remache D, Chambert J, Pauchot J, Jacquet E. Numerical analysis of the V-Y shaped advancement flap. *Med Eng Phys*. 2015 Oct; 37(10):987-94.
18. Haïdara T M, Amouzou K S, Hissein A H, KABA D I. Brûlures Iatrogènes : A propos de 2 cas. *Health Sci. Dis: Vol 24(6) June 2020pp 95-98*

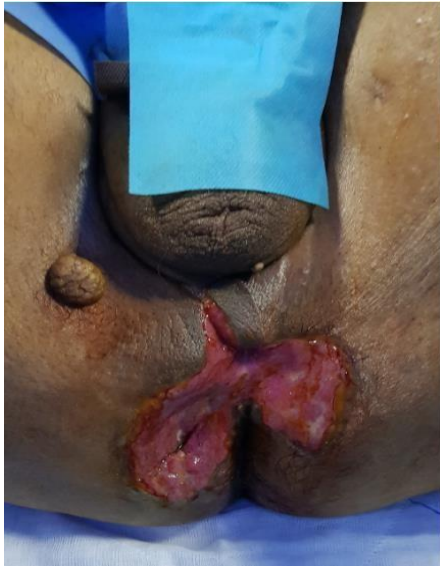

Figure 2. PDS cutanée post-gangrène du périnée postérieur

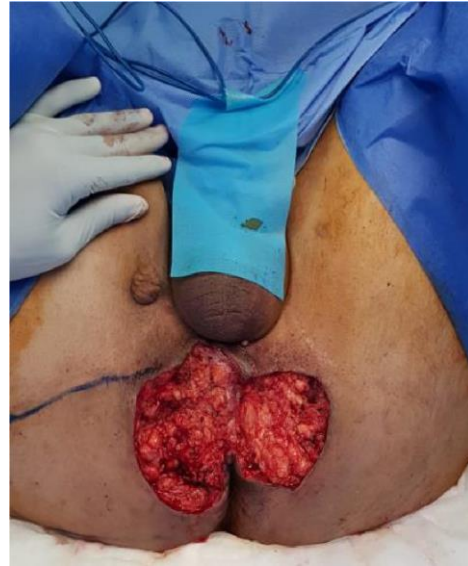


Figure 3. Exérèse du bourgeon scléreux+ dessin d'un double Lambeau d'avancement VY

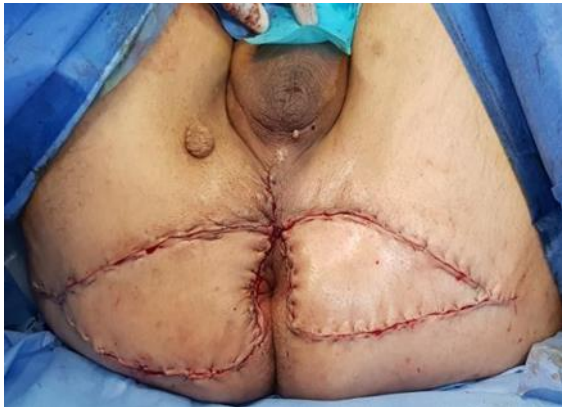

Figure 4. Couverture de la perte de substance par un double lambeau d'avancement VY

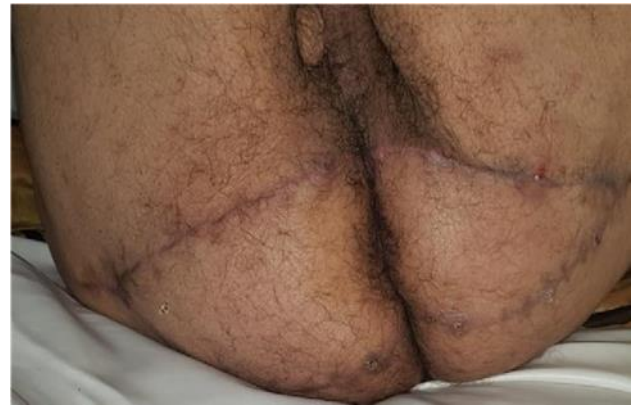

Figure 5 : Résultat à 9 mois

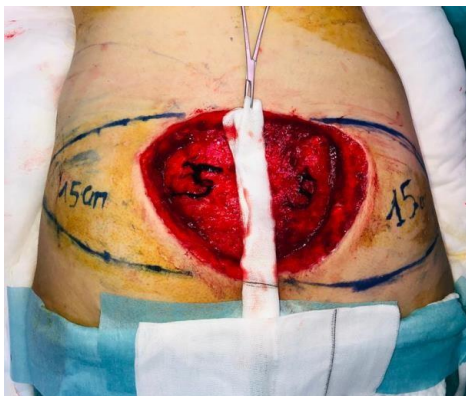

Figure 6. PDS cutanée sacrée de 10cm x 10cm

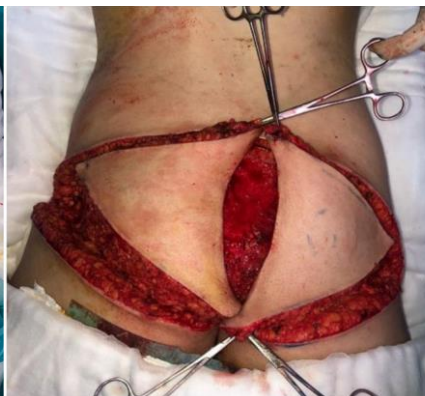

Figure 7. Translations de deux lambeaux VY après exérèse d'un sarcome d'Ewing sur la PDS sacrée

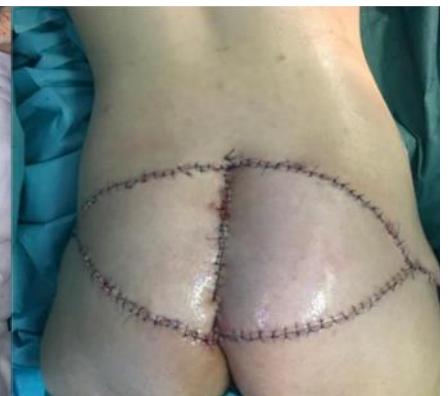

Figure 8. Résultat immédiat

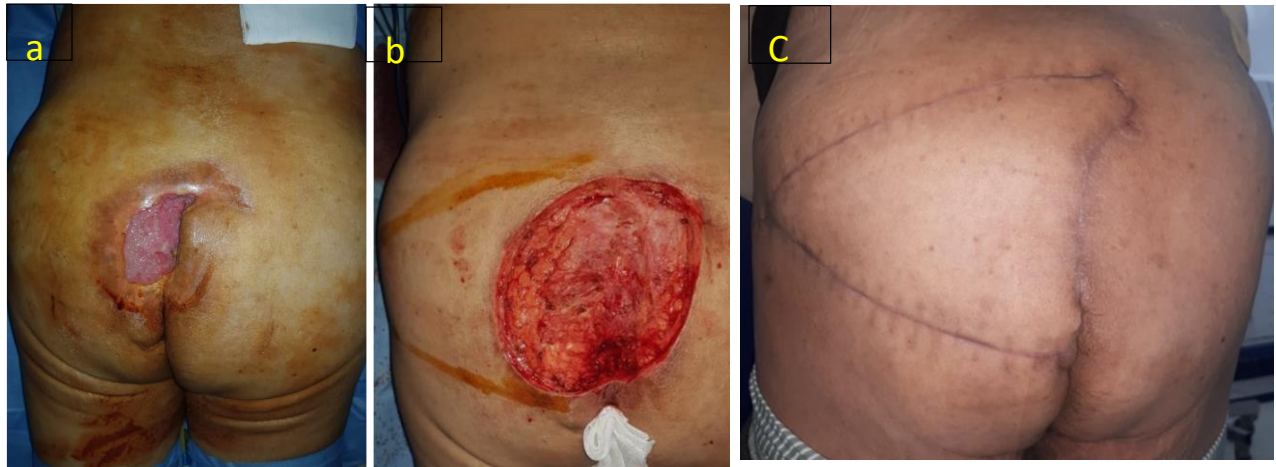


Figure 9 a – c Cas clinique n° 10: Couverture d'une escarre sacrée. (a) : Escarre, (b) : débridement +tracé du Lambeau. (c) : résultat à 6 mois.

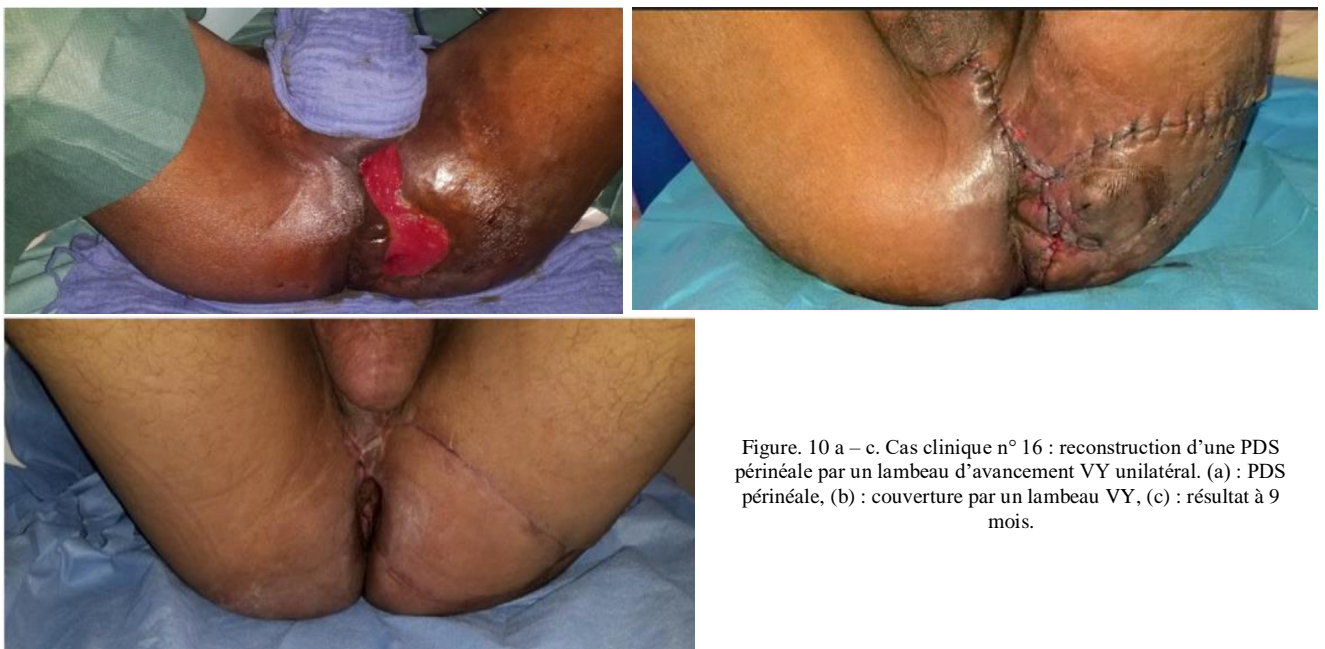

Figure. 10 a – c. Cas clinique n° 16 : reconstruction d'une PDS périnéale par un lambeau d'avancement VY unilatéral. (a) : PDS périnéale, (b) : couverture par un lambeau VY, (c) : résultat à 9 mois.

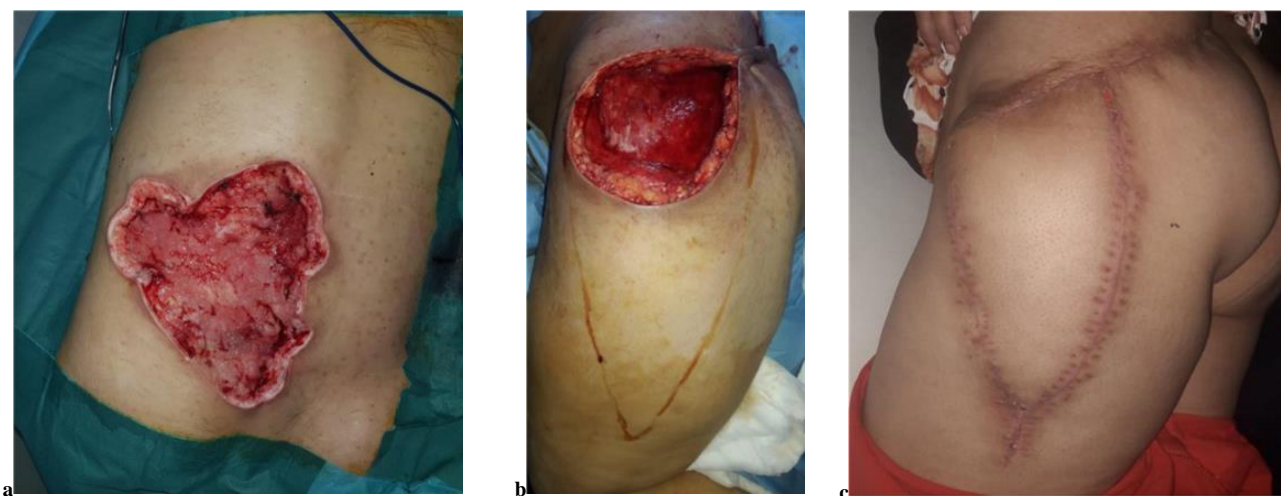

Figure. 11 a – c. Cas no 17 : reconstruction d'une PDS lombo-fessière par un lambeau d'avancement VY unilatéral. (a) : PDS lombo-fessière après débridement, (b) : tracé d'un large lambeau d'avancement VY, (c) : résultat à 3 mois.