



Article Original

Prise en Charge du Volvulus du Colon Sigmoïde à Brazzaville

Management of Sigmoid Colon Volvulus in the City of Brazzaville

Note Madzélé MEJ^{1,2}, Elion Ossibi P^{1,2}, Massamba-Miabaou D^{1,2}, Motoula Latou NH^{1,2}, Nzaka Moukala CD¹, Tsouassa Wa Ngono GB¹, Avala PP¹

Affiliations

1. Service de chirurgie digestive, Centre Hospitalier Universitaire de Brazzaville. Congo
2. Faculté des Sciences de la Santé, Université Marien Ngouabi, Brazzaville. Congo

Auteur correspondant

Dr Murielle Etienne Note Madzele, Service de chirurgie digestive, CHU de Brazzaville. Congo
 Tel : (+242) 06 668 68 06
 Email : murielle.note@yahoo.fr

Mots clés : Volvulus, Côlon sigmoïde, Centre Hospitalier Universitaire, Brazzaville

Key words: Volvulus, Sigmoid colon, University Teaching Hospital, Brazzaville

RÉSUMÉ

Introduction. Le volvulus du colon sigmoïde (VCS) est une torsion de la dernière portion du côlon autour de son axe mésocolique. Le but de ce travail est de décrire les aspects épidémiologiques, diagnostiques et thérapeutiques du VCS au Centre Hospitalier Universitaire (CHU) de Brazzaville. **Méthodologie.** Il s'agissait d'une étude descriptive allant de janvier 2018 à décembre 2022 avec recueil de données rétrospectif, dans le service de chirurgie digestive du CHU de Brazzaville, incluant tous les patients adultes opérés pour un VCS. **Résultats.** Nous avons recensé 34 patients. L'âge moyen était de $45,6 \pm 17$ an avec un sex-ratio de 2,7. L'antécédent médical le plus fréquent était la constipation chronique retrouvé chez 28 patients. L'image en arceau était retrouvée lors de la radiographie standard chez 82,4% des patients. L'anse volvulée était viable chez 61,8% des patients. Les gestes chirurgicaux les plus fréquents étaient une résection intestinale suivie d'une colostomie de type Hartmann (44,1%) ou de type Bouilly-Volkman (29,4%) et une colectomie idéale (26,5%). Les complications suite à l'opération étaient présentes chez 53% des patients et le taux de mortalité était de 11,8%. **Conclusion.** la prise en charge du volvulus du colon sigmoïde est basée sur la radiographie standard et dominée par la colostomie en urgence.

ABSTRACT

Introduction. Sigmoid colon volvulus (SCV) is a torsion of the last portion of the colon around its mesocolic axis. The aim of this study is to describe the epidemiological, diagnostic, and therapeutic aspects of SCV at the University Hospital Center (CHU) of Brazzaville. **Methodology.** This was a descriptive study conducted from January 2018 to December 2022, with retrospective data collection, in the digestive surgery department of the CHU of Brazzaville, including all adult patients operated on for SCV. **Results.** We identified 34 patients. The mean age was 45.6 ± 17 years with a male-to-female ratio of 2.7. The most frequent medical history was chronic constipation found in 28 patients. The "coffee bean" sign was found on standard X-ray in 82.4% of patients. The twisted loop was viable in 61.8% of patients. The most frequent surgical procedures were intestinal resection followed by a Hartmann's colostomy (44.1%) or Bouilly-Volkman colostomy (29.4%), and an ideal colectomy (26.5%). Post-operative complications were present in 53% of patients and the mortality rate was 11.8%. **Conclusion.** The management of sigmoid colon volvulus is based on standard X-ray and is dominated by emergency colostomy.

INTRODUCTION

Le volvulus du colon sigmoïde (VCS) est une torsion de la dernière portion du côlon autour de son axe mésocolique [1]. Cette rotation sigmoïdienne représente la 3ème cause mondiale des occlusions coliques après le cancer colique et la sigmoïdite [2,3]. Des études ont rapporté l'incidence géographique variable du VCS tel que l'Afrique est comprise dans une ceinture endémique ou "belt volvulus" [4-7]. Du point de vue clinique et pronostique, le VCS provoque une occlusion par strangulation pouvant évoluer vers une nécrose ischémique du côlon sigmoïde, puis une perforation et conduire au décès [5,8]. Il s'agit donc d'une urgence médico-chirurgicale qui a fait l'objet de plusieurs études,

dont il ressort globalement que la rapidité diagnostique ainsi qu'une prise en charge adéquate sont capitales pour un meilleur pronostic[3,9,10].

L'approche thérapeutique du VCS au CHU de Brazzaville a été initialement décrite par Elé en 2005, rapportant pour tous les cas traités, l'exclusivité de la colectomie en urgence. Celle-ci était idéale ou suivie d'une colostomie [11]. Ainsi, le but de la présente étude était de décrire la prise en charge actuelle du VCS dans ses aspects épidémiologiques, diagnostiques et thérapeutiques au CHU de Brazzaville.

POUR LES LECTEURS PRESSÉS**Ce qui est connu du sujet**

Le traitement chirurgical du volvulus du colon sigmoïde (VCS) au CHU de Brazzaville a été initialement décrit en 2005, consistant en une colectomie en urgence, idéale ou suivie d'une colostomie.

La question abordée dans cette étude

Présentation clinique et traitement du VCS au CHU de Brazzaville entre 2018 et 2022.

Ce que cette étude apporte de nouveau

1. L'anse volvulée était viable chez 61,8% des patients.
2. Les gestes chirurgicaux les plus fréquents étaient une résection intestinale suivie d'une colostomie de Hartmann (44,1%) ou de Bouilly-Volkman (29,4%) et une colectomie idéale (26,5%).
3. Les complications étaient présentes chez 53% des patients.
4. Le taux de mortalité était de 11,8%.

PATIENTS ET MÉTHODES

Il s'agissait d'une étude descriptive menée dans le service de chirurgie digestive du CHU de Brazzaville, du 1^{er} janvier 2018 au 31 décembre 2022 (5 ans). Ont été inclus dans l'étude, les dossiers médicaux de tous les patients âgés d'au moins 18 ans, opérés pour un VCS. Ces dossiers devaient contenir particulièrement le bilan clinique et paraclinique réalisé à l'admission au CHU, le compte-rendu opératoire, les données du suivi post-opératoire. Les patients dont les dossiers n'étaient pas complets ont été exclus de l'étude.

Les variables d'étude étaient :

- Épidémiologiques : l'âge ; le sexe
- Diagnostiques : les comorbidités et antécédents ; le délai de consultation ; les signes cliniques en rapport avec une occlusion intestinale et particulièrement avec un VCS ; le bilan biologique de retentissement comprenant principalement un hémogramme complet, un ionogramme sanguin et une créatininémie ; le bilan radiologique
- Thérapeutiques : l'état de l'anse intestinale volvulée ; la procédure chirurgicale réalisée
- Évolutives : les suites opératoires ; la durée d'hospitalisation.

Les complications post opératoires ont été réparties selon la classification de Clavien-Dindo, tel que les grades I et II sont considérés comme complications mineures alors que les grades III, IV et V sont des complications majeures [12].

La saisie et l'analyse des données ont été faites sur les logiciels Excel 2016 et Epi info version 7.2.1.0.

RÉSULTATS

Trente-quatre dossiers médicaux étaient retenus. L'âge moyen des patients était de $45,6 \pm 17$ ans avec des extrêmes de 20 et 78 ans. La classe modale était de 30 – 39 ans avec 8 cas soit 23,5%. (**Tableau I**).

Tableau I : Répartition des patients par tranche d'âge

Tranches d'âge	Effectifs	%
18 – 29 ans	7	20,6
30 – 39 ans	8	23,5
40 – 49 ans	5	14,7
50 – 59 ans	5	14,7
60 – 69 ans	5	14,7
70 ans et plus	4	11,8
Total	34	100

Il y avait 25 hommes et 9 femmes, soit un sex ratio de 2,7. Dans notre série, 11 patients soit 32,3% avaient une comorbidité. Il s'agissait de : 5 cas d'hypertension artérielle ; 3 cas de diabète sucré ; 2 cas d'hypertension artérielle associée au diabète sucré et 1 cas d'asthme. On notait comme antécédents médicaux 28 cas de constipation chronique ; 1 cas d'insuffisance rénale chronique et un cas d'adénocarcinome de la prostate. On notait par ailleurs que 6 patients avaient un antécédent chirurgical, à savoir : 1 cas d'ostéosynthèse pour fracture du fémur ; 2 cas de cure de hernie inguinale ; 1 cas d'appendicectomie et 2 cas de laparotomie pour volvulus du sigmoïde. Le délai entre le début des symptômes cliniques et l'admission aux urgences était de moins de 6 heures pour 10 patients (29,4%). Il variait entre 6 et 12 heures pour 4 patients (11,7%) ; entre 12 et 24 heures pour 3 patients (8,9%). Il était de plus de 24 heures pour 17 patients (50%). Le délai moyen était de $28,7 \pm 25,1$ heures (extrêmes de 2 heures et 72 heures). Les signes cliniques (**tableau II**) d'occlusion intestinale aiguë présents à l'admission chez tous les patients étaient la douleur abdominale et le météorisme abdominal. Celui-ci était symétrique et tympanique chez 8 patients (23,5%) ; asymétrique, tympanique et immobile chez 23 patients (67,6%) ; et indéterminé chez 3 patients (8,8%). Sur le plan biologique :

- L'hémogramme était normal chez 19 patients (55,8%). Il a montré une hyperleucocytose à prédominance granulocytaire chez 13 patients (38,2%) ; et une anémie chez 15 patients (44,1%).
- La créatininémie a pu être réalisée chez 28 patients (82,3%). Elle était élevée et supérieure à 14mg/l dans 14 cas (41,2%).
- L'ionogramme sanguin a été réalisé chez 28 patients (82,3%). Il révélait des troubles ioniques dans 18 cas (52,9%).

Sur le plan morphologique, les signes radiographiques standards (**tableau III**) étaient majoritairement représentés par une image en arceau (**figure 1**). Aucun patient n'a bénéficié d'une tomодensitométrie (TDM) abdominale.



Tableau II: Répartition des patients selon les signes cliniques à l'admission

Signes cliniques	Effectifs	%
Signes fonctionnels		
Douleur abdominale	34	100
Nausée / Vomissements	16	47
Arrêt des matières et des gaz	28	82,3
Signes généraux		
Bon état général	14	41,2
Fièvre	10	29,4
Déshydratation	20	58,8
Instabilité hémodynamique	19	55,8
Signes physiques		
Cicatrice opératoire abdominale	5	14,7
Météorisme abdominal	34	100
Défense abdominale	29	85,3
Contracture abdominale	6	17,6
Tympanisme abdominal	34	100
Matité déclive des flancs	6	17,6
Ampoule rectale vide	28	82,3

Tableau III: Répartition des patients selon les signes radiographiques de l'abdomen sans préparation (ASP)

Signes radiographiques	N	%
Image en arceau	28	82,4
Niveaux hydro-aériques mixtes + Pneumopéritoine	6	17,6
Total	34	100

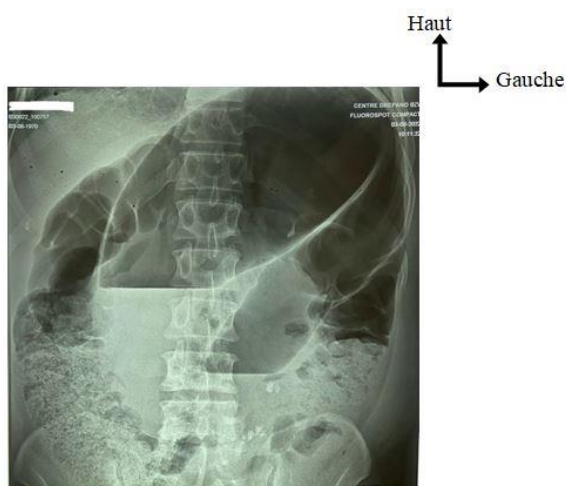


Fig1: Cliché d'ASP (face, debout) montrant une image en arceau gazeux avec double niveau hydro-aérique. (Source: Service de chirurgie digestive - CHU de Brazzaville)

Aucun patient n'a bénéficié d'une dévolvulation endoscopique. Tous les patients ont été opérés par laparotomie médiane après des soins intensifs d'environ 6 heures. La figure 2 présente la répartition des patients selon l'aspect macroscopique de l'anse volvulée découverte en per opératoire. Chez les 2 patients ayant un

antécédent de VCS opéré, l'anse volvulée était marquée d'une fibrose cicatricielle circonférentielle, à distance de la zone intestinale en regard du promontoire.

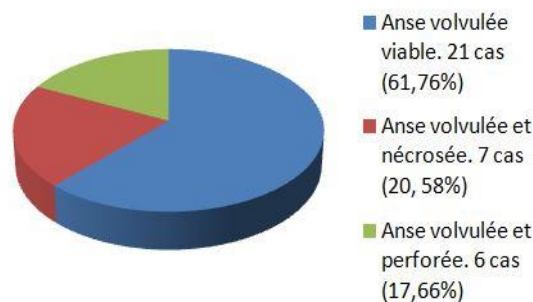


Fig2 : Répartition des patients selon l'aspect de l'anse volvulée

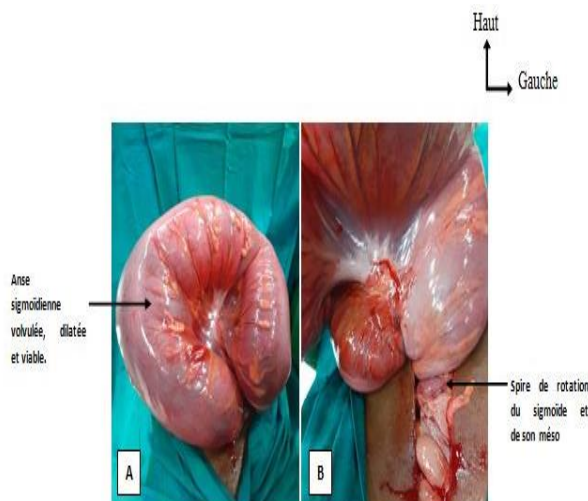


Fig3 : Exploration per-opératoire. VCS avec anse viable, Source: Service de chirurgie digestive - CHU de Brazzaville

Une des 3 techniques chirurgicales suivantes étaient réalisées pour chaque patient :

- soit une sigmoïdectomie idéale, dans 9 cas (26,5%)
- soit une résection de l'anse nécrosée suivie dans le même temps opératoire d'une colostomie terminale, de type Hartmann dans 15 cas (44,1%)
- soit une résection de l'anse nécrosée suivie d'une colostomie en canon de fusil, de type Bouilly-Volkman dans 10 cas (29,4%).



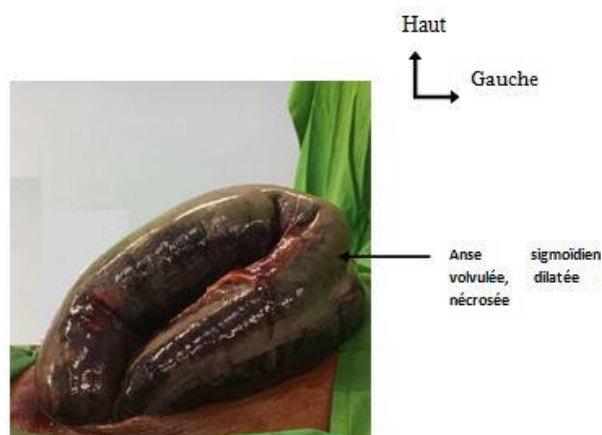


Figure 4 : Exploration per opératoire. VCS avec anse nécrosée. Source : Service de chirurgie digestive - CHU de Brazzaville

Chez tous les patients, l'équipe chirurgicale a procédé ensuite à une toilette péritonéale au sérum physiologique et à la mise en place d'au moins un drain péritonéal. Des complications post opératoires étaient survenues chez 18 patients (53%). Elles étaient constituées de :

- 3 cas de prolapsus stomial, soit grade I de Clavien-Dindo ;
- 11 cas de suppuration pariétale (grade II de Clavien-Dindo), dont 8 chez des patients stomisés et 3 chez des patients ayant subi une sigmoïdectomie idéale ;
- 2 cas de fistule digestive dirigée par le drain péritonéal n'ayant pas nécessité de reprise chirurgicale (grade IIIa de Clavien-Dindo) ;
- 2 cas de péritonite post opératoire par défaut de lavage et de perméabilité de drainage péritonéaux (grade IIIb de Clavien-Dindo) chez des patients stomisés.

Quatre patients (11,8%) sont décédés (grade V de Clavien-Dindo), dont 2 en post-opératoire immédiat alors qu'ils présentaient un état hémodynamique instable avec troubles hydro-électrolytiques avant la chirurgie. Le 3^{ème} patient, dont le volvulus était compliqué de nécrose, est décédé au 2^{ème} jour post opératoire dans un état de choc septique. Le 4^{ème} patient, qui avait subi une colectomie idéale, a présenté une péritonite post opératoire stercorale par lâchage de l'anastomose. Ceci a été mis en évidence lors de la relaparotomie au 7^{ème} jour post-opératoire. Ce patient est décédé en post opératoire immédiat de la reprise chirurgicale. La **figure 5** illustre la morbi-mortalité des patients selon la classification de Clavien-Dindo.

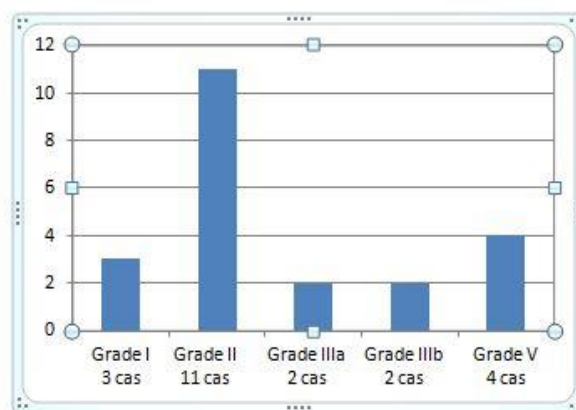


Fig 5 : Répartition des patients selon la classification de Clavien-Dindo

La durée moyenne d'hospitalisation était de $12,7 \pm 10,3$ jours (extrêmes de 1 jour et 37 jours).

DISCUSSION

Le rajeunissement des populations africaines comparé au vieillissement des populations occidentales, explique la moyenne d'âge de notre série qui était de 45,6 ans rejoignant celle de nombreuses études africaines [13–16]. Nous avons retrouvé une prédominance masculine dans notre série. Cette constatation a été faite par plusieurs autres auteurs [2,10,13–15,17–19]. Elle s'expliquerait par certaines différences anatomiques : un méso-côlon sigmoïde plus court et un côlon sigmoïde plus long chez l'homme [6,20]. Il faut noter que le dolichocôlon, qui est un facteur favorisant du volvulus colique, se manifeste souvent par une constipation chronique [7,21–23]. Celle-ci est retrouvée chez la majorité de nos patients. Nous avons également noté de façon particulière que 2 patients avaient un antécédent de VCS opéré. Cela est décrit par quelques auteurs [24,25] et laisse affirmer qu'une récurrence de VCS est possible lorsque la résection colique initiale a été incomplète, particulièrement dans la situation d'un dolichocôlon. La prise en charge de nos patients débutait dès leur admission, dont le délai moyen était de 28,7 heures. Dans le cadre des urgences, en Afrique subsaharienne, le délai de consultation est souvent tardif [14,15,17], comme c'est le cas dans notre étude. Les causes seraient le bas niveau socio-économique, l'absence d'assurance sanitaire, l'auto-médication, le recours premier aux tradithérapeutes et la lenteur de référence sanitaire. Sur le plan clinique, la majorité de nos patients présentaient à l'arrivée un tableau d'occlusion intestinale aiguë, reconnu devant la tétrade ou carré de Mondor qui associe la douleur abdominale, les nausées et/ou vomissements, l'arrêt des matières et des gaz et le météorisme abdominal [1]. De façon particulière, on notait aussi à l'examen de nos patients la triade classique de Von Wahl (météorisme asymétrique, immobile et tympanique) évocatrice d'un volvulus du côlon [1]. Cependant, certains patients avaient une symptomatologie frustrée, ne réunissant pas tous ces signes évocateurs. Des tableaux cliniques incomplets ont été aussi retrouvés par d'autres auteurs [14,16,26,27] ; et donc ne doivent pas

formellement faire réfuter le diagnostic d'une occlusion intestinale par VCS. Sur le plan du diagnostic morphologique, l'ASP de face a été l'unique examen radiologique réalisé. Dans notre contexte, comme dans plusieurs pays africains, il est souvent le seul examen radiologique disponible en urgence [9,13,14]. Par des images typiques en arceau ou en grains de café [1], il a permis d'évoquer le diagnostic, mais seulement chez 82,4% de nos patients. Ceci nous laisse affirmer que l'ASP n'est pas très contributif dans notre contexte. La TDM abdominale permet quant à elle de confirmer le diagnostic du volvulus avec une sensibilité proche de 100% et une spécificité supérieure à 90%, tout en permettant aussi de poser le diagnostic de gravité [28]. La sémiologie scannographique du volvulus est en effet très riche: image en «bec d'oiseau» correspondant aux deux jambages coliques du segment volvulé et se rejoignant au point de torsion; image en «grain de café» correspondant à l'anse sigmoïdienne volvulée; signe du «tourbillon» ou «whirl sign» correspondant au point de torsion autour duquel tournent les anses digestives et les vaisseaux des mésentères; et le «X-marks-the-spot sign» correspondant aux points de transition de chaque jambage se trouvant au même endroit [2,28]. Un plaidoyer est donc nécessaire dans notre centre de santé pour rendre disponible temporairement et financièrement cet examen plus performant. Dans notre contexte, tel que rapporté par Elé en 2005 [11], où la TDM abdominale n'est pas réalisée en urgence et où les patients consultent presque toujours tardivement, la laparotomie exploratrice reste l'unique alternative diagnostique mais aussi thérapeutique en urgence devant un tableau d'occlusion intestinale aiguë. En revanche, ailleurs, la laparotomie d'urgence en cas de volvulus du sigmoïde ne se conçoit que pour les formes compliquées de nécrose ou de perforation intestinale ou en cas d'échec du traitement endoscopique [2,26,27]. Celui-ci, qui consiste en une dévolvulation et colo exsufflation, est pratiqué à l'aide d'un endoscope souple avec pose d'une sonde de Faucher qui sera laissée en place pendant 36 à 72 heures. La chirurgie est ensuite réalisée en urgence différée ou en chirurgie programmée, par voie élective ou par laparoscopie [2,29,30]. Cette procédure est décrite parmi les recommandations de l'Association Mondiale des Urgences Chirurgicales [3]. Dans ce contexte, le geste chirurgical est une sigmoïdectomie idéale dont les résultats sont alors très satisfaisants en termes de morbi-mortalité [2,31]. Dans notre étude, la colectomie idéale a été réalisée en urgence dans 9 cas (26,5%). Elle s'est compliquée en post opératoire de 3 cas de désunion anastomotique, dont 2 révélées par une fistule digestive dirigée par le drain et la 3^{ème} par une péritonite stercorale qui a nécessité une relaparotomie. L'approche thérapeutique consistant en une colectomie idéale en urgence est d'usage en Afrique, particulièrement lorsque le VCS n'est pas compliqué. Elé, au Congo [11], et plusieurs auteurs l'ont rapporté [14-17]. Cependant, comme nous avons pu le noter, cette procédure présente le risque de fistule anastomotique du fait d'un côlon non préparé et distendu en amont; ainsi que de péritonite par lâchage anastomotique pouvant aboutir au décès. La colostomie a été l'approche la plus pratiquée

dans notre série avec 25 cas (73,5%). Il s'agit de la procédure la plus sûre dans notre contexte [19,32]. Cependant, elle a souvent un retentissement psychologique négatif sur le patient [33].

CONCLUSION

Le VCS est une pathologie chirurgicale dont les tableaux cliniques et paracliniques sont polymorphes. Sa prise en charge précoce demeure un gage de bons résultats. Au Congo, comme dans la plupart des pays d'Afrique subsaharienne, la prise en charge actuelle reste encore tardive, basée sur la radiographie standard et dominée par la colostomie en urgence. La réalisation en urgence d'une TDM abdominale et de la détorsion endoscopique précédant la colectomie idéale, reste un challenge dans la prise en charge de cette pathologie en Afrique subsaharienne en général et dans notre pays en particulier.

Conflits d'intérêts : Les auteurs ne déclarent aucun conflit d'intérêts.

Consentement de publication : Les patients ainsi que leur famille ont consenti à l'exploitation de leurs dossiers médicaux en vue de publication.

RÉFÉRENCES

1. Millat B, Guillon F, Avila JM. Occlusions intestinales aiguës de l'adulte. EMC Gastro-entérologie Elsevier Masson SAS Paris. 1993; 9-044-A-10.
2. Perrot L, Fohlen A, Alves A, Lubrano J. Volvulus du côlon: quelle prise en charge en 2016 ? J Chir Viscérale. 2016;153(3):188-98.
3. Tian BWCA, Vigutto G, Tan E, Van Goor H, Bendinelli C, Abu-Zidan F, et al. WSES consensus guidelines on sigmoid volvulus management. World J Emerg Surg WJES. 2023;18:34.
4. Ballantyne GH. Review of sigmoid volvulus. Dis Colon Rectum. 1982;25(8):823-30.
5. Ballantyne GH, Brandner MD, Beart RW, Ilstrup DM. Volvulus of the colon. Incidence and mortality. Ann Surg. 1985;202(1):83-92.
6. Madiba TE, Haffajee MR. Sigmoid colon morphology in the population groups of Durban, South Africa, with special reference to sigmoid volvulus. Clin Anat. 2011;24(4):441-53.
7. Margolin DA, Whitlow CB. The Pathogenesis and etiology of colonic volvulus. Semin Colon Rectal Surg. 2007;18(1):79-86.
8. Cirocchi R, Farinella E, La Mura F, Morelli U, Trastulli S, Milani D, et al. The sigmoid volvulus: surgical timing and mortality for different clinical types. World J Emerg Surg. 2010;5(1):1.
9. Schwartz A, Peycru T, Tardat E, Cascella T, Durand-Dastes F. Prise en charge actuelle du volvulus du sigmoïde en milieu tropical. Med Trop. 2009; 69(1): 51-5.
10. Ghariani B, Houissa H, Sebai F. Prise en charge du volvulus du sigmoïde. Tunis Med. 2010;88(3):163-7.
11. Elé N, Okiémy G, Koutaba E, Diabakana FM, Chocolat R, Ibamba Ikassi A, Note Madzele M, Datsé Y, Massengo R. Traitement chirurgical en urgence du volvulus du colon pelvien à Brazzaville. A propos de 28 cas. Bull Med Owendo. 2005; 10(26):40-4.
12. Dindo D, Demartines N, Clavien PA. Classification of Surgical Complications. Ann Surg. 2004;240(2):205-13.
13. Soumah S, Diallo-Owono FK, Diallo MS, Toure CT. Volvulus du colon sigmoïde: traitement par détorsion

- endoscopique: à propos de 23 cas. Bull Med Owendo. 2010;13(36): 46-50.
14. Ouchemi C, Moussa A, Moussa K. Résultats du traitement du volvulus du sigmoïde à N'djamena, Tchad. Eur Scient Journ. 2015;11(21): 245-53.
 15. Ba P, Diop B, Soumah S. Prise en charge du volvulus du côlon sigmoïde en milieu tropical à Thiès (Sénégal). Médecine Santé Trop. 2015;25(3): 316-8.
 16. Keita S, Keita K, Sissoko M, Coulibaly M, Soumare L, Sacko O et al. Volvulus of the sigmoid colon—Management in the surgery “A” department of the Teaching Hospital of Point G. Surg Sci. 2020;11(12):469-78.
 17. Traoré D, Sanogo ZZ, Bengaly B, Sissoko F, Coulibaly B, Togola B et al. Acute sigmoid volvulus: Results of surgical treatment in the teaching hospitals of Bamako. J Visc Surg. 2014;151(2):97-101.
 18. Mulugeta GA, Awlachev S. Retrospective study on pattern and outcome of management of sigmoid volvulus at district hospital in Ethiopia. BMC Surg. 2019;19: 107.
 19. Kazem Shahmoradi M, Khoshdani Farahani P, Sharifian M. Evaluating outcomes of primary anastomosis versus Hartmann's procedure in sigmoid volvulus: A retrospective-cohort study. Ann Med Surg. 2021;62:160-3.
 20. James YE, Tchangai B, Kassegne I, Keke K, James KD. Étude anatomique du côlon pelvien. Morphologie. 2016;100(331):216-22.
 21. Bayeh AB, Abegaz BA. The role of sigmoid colon anatomic dimensions in the development of sigmoid volvulus, North-Western Ethiopia. PLoS One. 2021;16(12).
 22. Dzhavadov EA, Kurbanov FS, Tkachenko I. Dolichocolon as a reason of chronic constipation. Europe PMC. 2010;(7):25-7.
 23. Raahave D. Dolichocolon revisited: An inborn anatomic variant with redundancies causing constipation and volvulus. World J Gastrointest Surg. 2018;10(2):6-12.
 24. Morrissey TB, Deitch EA. Recurrence of sigmoid volvulus after surgical intervention. Am Surg. 1994;60(5):329-31.
 25. Chung YFA, Eu KW, Nyam DCNK, Leong AFPK, Ho YH, Seow-Choen F. Minimizing recurrence after sigmoid volvulus. Br J Surg. 2003;86(2):231-3.
 26. Rothmann C, Pierrard O, Schmutz T. Volvulus du sigmoïde : diagnostic et traitement en urgence. J Eur Urgences Réanimation. 2018;30(1):41-5.
 27. Fo Y, Kang X, Tang Y, Zhao L. Analysis of clinical diagnosis and treatment of intestinal volvulus. BMC Gastroenterol. 2023;23:93.
 28. Bernard C, Lubrano J, Moulin V, Manton G, Kastler B, Delabrousse E. Apport du scanner multi-détecteurs dans la prise en charge des volvulus du sigmoïde. J Radiol. 2010;91(2):213-20.
 29. Basato S, Lin Sun Fui S, Pautrat K, Tresallet C, Pocard M. Comparaison pour le traitement chirurgical du volvulus du sigmoïde de deux techniques, coelioscopie versus voie élective. J Chir Viscérale. 2014;151(6):444-8.
 30. Seisen T, Li Sun Fui S, Ménégaux F, Trésallet C. Résection-anastomose mécanique de la boucle sigmoïdienne par voie élective. J Chir Viscérale. 2012;149(6):438-41.
 31. Abdelrahim A, Zeidan S, Qulaghassi M, Ali O, Boshnaq M. Dilemma of sigmoid volvulus management. Ann R Coll Surg Engl. 2022;104(2):95-9.
 32. Barbieux J, Plumereau F, Hamy A. Que reste-t-il actuellement comme indications d'intervention de Hartmann ? J Chir Viscérale. 2016;153(1):31-8.
 33. Gooszen AW, Geelkerken RH, Hermans J, Lagaay MB, Gooszen HG. Quality of life with a temporary stoma. Dis Colon Rectum. 2000;43(5):650-5.