



Cas Clinique

Conséquences Dramatiques d'une Expression Abdominale Intra-Partum: À Propos d'un Cas

Dramatic Consequences of Per Partum Fundal Pressure: A Case Report

Alima Jean Marie^{1,2}, Kamdem Modjo Estelle Diane², Fouogue Tsuala Jovanny^{1,2}, Paning Victor³, Ikei Solange¹, Ngo Dingom Madye², Moustapha Bilkissou⁴, Kemfang Ngowa Jean Dupont⁵

RÉSUMÉ

L'expression abdominale au cours d'un accouchement est une pratique décriée et dangereuse parce que cause de complications diverses et multiples. Cette manœuvre est toujours pratiquée dans certaine structure sanitaire. Nous rapportons le cas d'une rupture utérine et d'une occlusion intestinale survenues à la suite d'une expression abdominale au cours d'un travail dystocique dans un centre de santé périphérique de Bafoussam et prise en charge à l'Hôpital Régional de Bafoussam suivi d'une évolution fœtale défavorable.

ABSTRACT

Fundal pressure during childbirth is a decried and dangerous practice because it causes various and multiple complications. This maneuver is still practiced in certain health structures. We report the case of uterine rupture and intestinal obstruction following fundal pressure during obstructed labor occurring in a peripheral health center and treated at the Bafoussam Regional Hospital with unfavorable feotal outcome.

1. Service de gynécologie et Obstétrique et santé publique de l'Hôpital Régional de Bafoussam,
2. Faculté de médecine et sciences pharmaceutiques de l'université de Dschang
3. Service de chirurgie de l'hôpital régional de Bafoussam
4. Faculté de médecine et sciences pharmaceutiques de l'université de Douala
5. Faculté de Médecine et Sciences Biomédicales de l'Université de Yaoundé I

Auteur correspondant :

Dr Alima Jean Marie
Service de gynécologie et Obstétrique de l'Hôpital Régional de Bafoussam, Cameroun
Email : jeanmariealima9@gmail.com
Téléphone : +237696955127

Mots clés : expression abdominale, manœuvre de Kristeller rupture utérine, occlusion intestinale, Bafoussam.

Keywords: Fundal pressure, Kristeller maneuver, uterine rupture, intestinal obstruction, Bafoussam

INTRODUCTION

L'expression abdominale ou manœuvre de Kristeller a été décrite en 1867 par, Samuel Kristeller comme l'application d'une pression sur le fond utérin pour raccourcir la 2e période d'expulsion.(1) Sont exclus de cette définition du fait d'indications particulières : l'expression sus-pubienne associée à la manœuvre de MacRoberts en cas de dystocie des épaules ; l'expression abdominale appliquée lors d'une rétention sur tête dernière en cas de présentation du siège ; l'expression abdominale lors de la césarienne ; l'expression sus-pubienne et le massage utérin lors de la délivrance (2). L'expression abdominale est utilisée dans les salles d'accouchement. Sa fréquence réelle est inconnue. Il n'existe aucune indication validée de l'expression abdominale. Cette manœuvre n'est ni enseignée, ni codifiée, ni évaluée. Elle est banalisée, et très rarement

répertoriée dans le dossier de la parturiente. (2) Elle est mal vécue par la patiente et son entourage (stress physique et psychique) pendant et après l'accouchement dans un contexte où de plus en plus on décrit les violences obstétricales (2, 3). Quoique non recommandée par L'OMS car pourvoyeuse de complications, cette manœuvre est fréquente dans nos maternités(4). Nous rapportons le cas d'une patiente ayant présenté des complications graves de l'expression abdominale afin de sensibiliser les prestataires de santé sur ses effets néfastes.

OBSERVATION

Madame K. E, est une patiente de 37 ans, Gravidité 4, Parité 3, a connu un avortement spontané et avait 2 enfants vivants. Elle a été admise aux urgences de gynécologie-obstétrique de l'Hôpital Régional de Bafoussam référée d'une formation sanitaire périphérique pour prise en

charge d'une rupture utérine. L'histoire révèle que la patiente s'était rendue dans ce centre de santé suite à la survenue de douleurs lombo-pelviennes à types de contractions utérine dans un contexte de grossesse prolongée de 41 semaines. Elle y avait séjourné 10 heures en travail actif et face à des signes de dystocie que le personnel décide lui appliquer plusieurs expressions abdominales (information révélée à postériori). La survenue d'un saignement pervaginal actif de grande abondance, motivait sa référence à L'Hôpital Régional de Bafoussam.

A l'admission la patiente était obnubilée, polypnéique avec une saturation en oxygène à l'air ambiant à 72% et tachycarde à 125 battements par minute, la tension artérielle était à 85/40 mmHg. Après la mise en place des mesures d'urgence immédiates notamment une oxygénothérapie, prélèvements pour bilan et pose d'abord veineux périphérique pour un remplissage par sérum salé, l'examen physique montrait une pâleur cutanéomuqueuse généralisée. L'abdomen était distendu et sensible avec les parties fœtales facilement palpables. Une absence du rythme cardiaque fœtal et à l'examen de la vulve on notait un saignement actif.

Devant ce tableau clinique, nous avons posé le diagnostic d'un choc hémorragique compliquant une rupture utérine. La prise en charge en urgence avait consisté à une réanimation médicale et une laparotomie sous anesthésie générale avec intubation trachéale. La laparotomie a révélé un hémopéritoine d'environ 1,5 litres, une rupture utérine transversale segmentaire de 7cm de long (image : 1) et un fœtus mort-né frais, flottant dans la cavité abdominale pesant 3400g. Nous avons procédé à une extraction fœtale et du placenta, une hystérorraphie de la brèche utérine et une toilette abdominale. Un drain abdominal avait été posé dans le cul de sac de douglas. La patiente a reçu 03 unités de sang total frais en peropératoire. Les suites opératoires ont été marquées par la survenue d'un syndrome occlusif dès le 1^{er} post-opératoire (distension abdominale et des vomissements) qui sera confirmé par une radiographie de l'abdomen sans préparation (montrant des niveaux hydro-aériques plus hautes que larges). Devant ce tableau clinique le diagnostic d'occlusion intestinale avait été retenu, nous laissant un peu perplexe. Le bilan comportant un ionogramme complet (normal) et un hémogramme (taux hémoglobine : 9g/dl). La prise en charge a constitué à une pose de sonde naso-gastrique, une réhydratation (cristalloïdes : 3000ml/jour) et administration de prokinétiques. Au demeurant perplexe nous avons effectué, une enquête auprès des accompagnants et de la patiente, au deuxième jour post-opératoire. Il était ressorti qu'au cours de son séjour dans le centre de santé, la patiente a subi plusieurs expressions abdominales non documentées. Et au 3^{ème} jour post-opératoire au vue de la persistance de la symptomatologie nous avons réalisé une 2^e laparotomie après une concertation pluridisciplinaire. Les trouvailles per-opératoires ont été: une portion du sigmoïde d'environ 5cm, partiellement perméable, pris dans un magma inflammatoire, et accolée à la paroi abdominale elle-même contuse et entourée d'un hématome (image : 2 et 3). Le reste des organes intra-

abdominaux était sans lésions visibles. Nous avons procédé à une biopsie sur le magma inflammatoire pour une analyse anatomopathologique, puis un débridage et un lavage au sérum physiologique. Le résultat de la biopsie était en faveur d'un hématome.

Les suites post-opératoires ont été simples et la patiente est sortie au 10^{ème} jour. Elle est revenue un mois sans particularités.

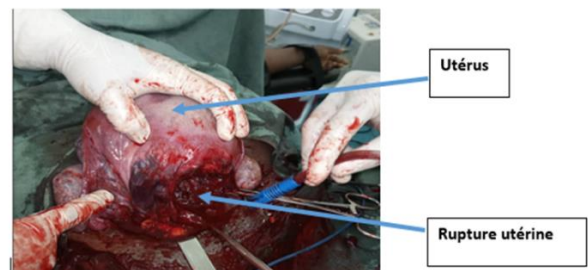


Figure:1

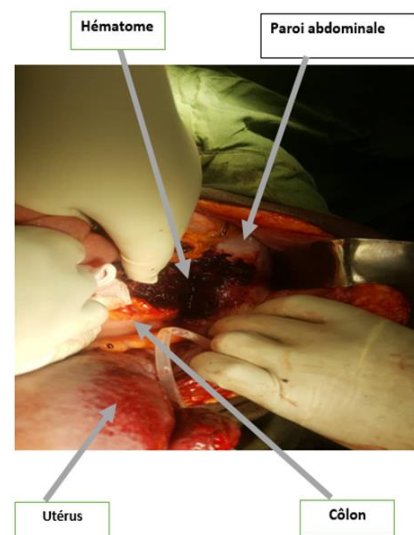


Figure : 2

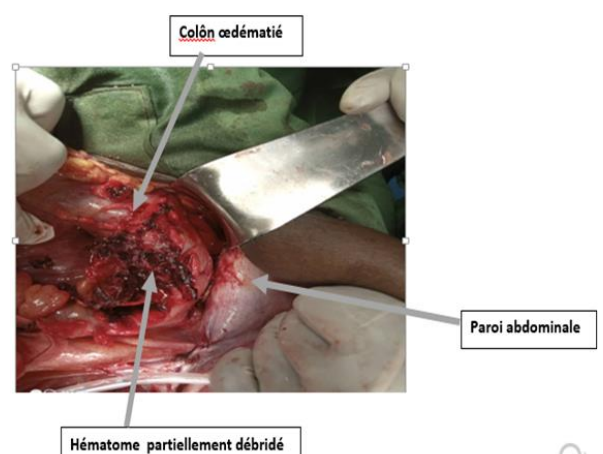


Figure : 3

DISCUSSION

On estime que 27,7% de décès maternel surviennent durant ou immédiatement après l'accouchement et 50% de décès fœtaux arrivent en période intra-partum (5, 6). La

qualité des soins intra-partum est essentielle pour optimiser l'issue maternelle, fœtale et néonatale en péri-partum. Idéalement, la pratique des soins maternels doit refléter les guidelines cliniques. Mais il faut reconnaître le gap qui existe entre les recommandations et les pratiques sur le terrain. La manœuvre de Kristeller date de depuis 1867 et une étude récente d'Elise Farrington a retrouvé sa prévalence entre 0,6 et 69,2% d'un pays à un autre et plus élevée dans les pays en voie de développement (7). Fouedjio en 2016 à Yaoundé avait retrouvé l'expression abdominale dans 26,67% de cas de rupture utérine(8). Il n'en demeure pas moins qu'elle est aujourd'hui non recommandée (4, 9) au détriment d'accouchement instrumental et césarienne à cause des complications générées, décrites dans la littérature. Les plus rapportées sont : les douleurs abdominales persistantes après l'accouchement, les ecchymoses abdominales. Les plus rares étant les fractures de côtes, les lésions périnéales (10). Et exceptionnellement on a la rupture de rate, la rupture hépatique, la rupture utérine (11), la déchirure du pédicule lombo-ovarien (2). La rupture utérine dans notre cas a été fatale pour le fœtus, Tchente à Douala avait 66% de décès (12), elle était transversale segmentaire comme dans la littérature (5) Nous avons pu réaliser une réparation de la brèche utérine versus une hystérectomie souvent effectuée par plusieurs auteurs en cas de délabrement important (10) (5) Dans le cas rapporté dans notre observation, on a eu une contusion abdominale qui a induit une lésion pariéto-sigmoïdienne (accolement de la paroi du sigmoïde sur la paroi abdominale et la formation d'un hématome) et une rupture utérine. L'occlusion intestinale retrouvée dans ce cas ne serait la résultante de la lésion sigmoïdienne. Nous n'avons pas retrouvé dans la littérature de complication à type d'occlusion intestinale chez les patientes ayant subi une expression abdominale. La question était que l'occlusion ne serait-elle pas une complication de la laparotomie d'urgence et non de l'expression abdominale ? A cela nous pouvons dire que l'histoire d'expression abdominale et l'installation précoce des signes d'occlusion intestinale ont permis de penser à l'origine traumatique de l'occlusion.

REFERENCES

1. Labhart Susan. manœuvre de Kristeller. Manœuvre de Kristeller www.hebamme.ch [Internet]. 2006 Mar [cited 2023 Dec 13];28–33. Available from: <https://afar.info/biblio/detail.php?lang=fr&id=3009>
2. Consensus formalisé JANVIER 2007 RECOMMANDATIONS PROFESSIONNELLES L'EXPRESSION ABDOMINALE DURANT LA 2 E PHASE DE L'ACCOUCHEMENT. [cited 2023 Dec 13]; Available from: www.has-sante.fr
3. Vacaflor CH. Obstetric violence: a new framework for identifying challenges to maternal healthcare in Argentina. *Reprod Health Matters*. 2016 May 1;24(47):65–73.
4. Youssef A, Brunelli E. Fundal pressure in the second stage of labor is not recommended. *European Journal of Obstetrics and Gynecology and Reproductive Biology* [Internet]. 2023 Sep 1 [cited 2023 Dec 13];288:230. Available from: <http://www.ejog.org/article/S030121152300249X/fulltext>

La banalisation du risque couru par l'utilisation de l'expression abdominale par le personnel de santé qui la présente le plus souvent comme une aide octroyée à la parturiente pour lui éviter le pire à savoir la césarienne ou la ventouse (7, 13) fait que l'expression utérine n'est pas le plus souvent documentée telle était notre situation où en conteste d'urgence sans information, nous n'avons pas eu assez de lucidité pour une exploration complète de la cavité abdominale. Ce qui nous a fait passer à côté de cette lésion pariéto-sigmoïdienne qui a abouti en post-opératoire à l'occlusion intestinale. A première vue de cette lésion, nous avons des doutes sur sa nature, raison pour laquelle nous avons procédé à un prélèvement pour analyse anatomopathologique. Il sera approprié que des recherches soient menées dans notre milieu pour bien évaluer l'ampleur de cette pratique dangereuse.

CONCLUSION

Les expressions abdominales, toujours pratiquées dans certaine formations sanitaires périphériques dans notre milieu sont pourvoyeuses de complications graves pouvant engager le pronostic vital. Tel qu'illustré par notre cas, de lésion utérine et digestive suite à une expression abdominale. Nous émettons un plaidoyer auprès des autorités sanitaires sur la prévention par la sensibilisation et la mise à niveau des accoucheurs dans nos salles d'accouchements afin de limiter ces accidents dramatiques qui sont évitables

Conflits d'intérêts.

Les auteurs ne déclarent aucun conflit d'intérêt.

Contribution des auteurs

Tous les auteurs ont participé à la prise en charge de la patiente et à la rédaction du manuscrit. Tous les auteurs ont lu et approuvé la version finale du manuscrit.

Remerciements

Nous remercions la patiente K. E qui a accepté la publication de ce travail et tout le personnel soignant qui a contribué et participé à la prise en charge de ladite patiente.

5. Hofmeyr GJ, Vogel JP, Cuthbert A, Singata M. Fundal pressure during the second stage of labour. *Cochrane Database Syst Rev* [Internet]. 2017 Mar 7 [cited 2023 Dec 13];2017(3). Available from: [/pmc/articles/PMC6464399/](http://pmc/articles/PMC6464399/)
6. Moiety FMS, Azzam AZ. Fundal pressure during the second stage of labor in a tertiary obstetric center: A prospective analysis. *Journal of Obstetrics and Gynaecology Research* [Internet]. 2014 Apr 1 [cited 2023 Dec 13];40(4):946–53. Available from: <https://onlinelibrary.wiley.com/doi/full/10.1111/jog.12284>
7. Farrington E, Connolly M, Phung L, Wilson AN, Comrie-Thomson L, Bohren MA, et al. The prevalence of uterine fundal pressure during the second stage of labour for women giving birth in health facilities: a systematic review and meta-analysis. Vol. 18, *Reproductive Health*. BioMed Central Ltd; 2021.
8. Fouedjio JH, Dingom MAN, Yméle FF, Tsuala JF. Les Ruptures Utérines dans Deux Hôpitaux Universitaires de la Ville de Yaoundé : Aspects Cliniques et Thérapeutiques. *HEALTH SCIENCES AND DISEASE* [Internet]. 2016 Aug 14 [cited 2023

Dec 13];17(3). Available from: <https://www.hsd-fmsb.org/index.php/hsd/article/view/711>

9. Sentilhes L, Sénat MV, Boulogne AI, Deneux-Tharoux C, Fuchs F, Legendre G, et al. Shoulder dystocia: Guidelines for clinical practice from the French College of Gynecologists and Obstetricians (CNGOF). *European Journal of Obstetrics and Gynecology and Reproductive Biology* [Internet]. 2016 Aug 1 [cited 2023 Dec 13];203:156–61. Available from: <http://www.ejog.org/article/S0301211516302652/fulltext>

10. Chadwick RJ, Cooper D, Harries J. Narratives of distress about birth in South African public maternity settings: A qualitative study. *Midwifery*. 2014 Jul 1;30(7):862–8.

11. Hofmeyr GJ, Vogel JP, Singata M, Habib NA, Landoulsi S, Gulmezoglu AM. Does gentle assisted pushing or giving birth in the upright position reduce the duration of the second stage of labour? A three-arm, open-label, randomised controlled trial in

South Africa. *BMJ Glob Health* [Internet]. 2018 Nov 1 [cited 2023 Dec 13];3(3). Available from: [/pmc/articles/PMC6035507/](https://pmc/articles/PMC6035507/)

12. Tchente Nguefack Charlotte, HEGrégory, NYElvisArmand, NNThéophile, TKJaques, EOThomas, & BPE. Rupture utérine à l'Hôpital Général de Douala: prévalence, facteurs associés, prise en charge et pronostic. *HEALTH SCIENCES AND DISEASE* [Internet]. 2016 Feb 29 [cited 2023 Dec 13]; Available from: https://www.hsd-fmsb.org/index.php/hsd/article/view/579/pdf_315

13. Çalik KY, Karabulutlu Ö, Yavuz C. First do no harm - Interventions during labor and maternal satisfaction: A descriptive cross-sectional study. *BMC Pregnancy Childbirth* [Internet]. 2018 Oct 24 [cited 2023 Dec 13];18(1):1–10. Available from: <https://bmcpregnancychildbirth.biomedcentral.com/articles/10.1186/s12884-018-2054-0>